

INFESTAZIONE DA NEOTROMBICULA AUTUMNALIS NEL GATTO: TRE CASI

LUISA CORNEGLIANI

Medico veterinario libero professionista, Clinica Veterinaria Malpensa, via Verdi n° 49, 21017 Samarate (VA)

GIULIANA CAVAZZINI

Medico veterinario libero professionista, via Leoncavallo n° 51/25, 16154 Genova

PATOLOGIA FELINA

Riassunto

Vengono descritti alcuni casi di infestazione da larve di *Neotrombicula autumnalis* in gatti comuni europei. I soggetti hanno presentato in autunno lesioni cutanee da autotraumatismo su testa, arti e addome. Le alterazioni dermatologiche presenti erano: eritema, papule, croste, essudato purulento e alopecia. L'esame per scarificato superficiale dello spazio interdigitale e della tasca di Henry ha consentito l'isolamento di un parassita identificato come *Neotrombicula autumnalis*; il successivo trattamento terapeutico ha poi permesso la risoluzione della sintomatologia.

Summary

Same case reports of *Neotrombicula autumnalis* infestation in DSH cats are described. In Autumn, the cats were presented for physical examination: they showed different lesions on the head, pads and abdomen due to scratching and licking. Erythema, papules, crusts, pus and alopecia were apparent. A superficial skin scraping performed between the fingers and in the Henry's pocket showed mites that were identified as *Neotrombicula autumnalis*. Drugs administration resolved the lesions completely.

INTRODUZIONE

La *Neotrombicula* (*Trombicula*) *autumnalis* è un acaro che appartiene alla famiglia delle *Trombiculidae*. Solo le larve (note presso gli autori anglosassoni come Chiggers) sono parassiti degli animali e dell'uomo, mentre le ninfe e gli adulti vivono liberi nel terreno. Le larve hanno colore rosso - arancio e dimensioni simili a una capocchia di spillo.

Le aree cutanee maggiormente esposte all'infestazione sono quelle più facilmente a contatto con il terreno: piedi, testa, orecchie e ventre. Il morso generalmente causa irritazione e prurito più o meno intenso, con formazione di eruzioni papulocrostate e lesioni secondarie da autotraumatismo, che persistono anche dopo la scomparsa del parassita. Alcuni soggetti infestati, tuttavia, non mostrano alcuna sintomatologia clinica.

MATERIALI E METODI

Segnalamento ed anamnesi

Caso n° 1: "Lucrezia", è una gatta comune europea, femmina sterilizzata di anni quattro. Nell'autunno del '97 viene portata alla visita clinica perché da circa una settim-

na presenta prurito facciale, leccamento e mordicchiamen- to insistenti degli spazi interdigitali di tutti gli arti. La gatta aveva iniziato a grattarsi dopo essere tornata da "una pas- seggiata" di due giorni nel bosco vicino a casa. L'anamnesi remota evidenziava un fatto simile verificatosi nello stesso periodo l'anno precedente e risolto poi con una terapia antiparassitaria. Oltre a questo episodio il proprietario non segnalava nessun altro problema dermatologico.

Caso n° 2: "Pippo" è un gatto comune europeo, maschio intero di due anni. Nell'autunno del '96 è portato in ambulatorio perché presenta da circa due giorni prurito generalizzato. Il gatto, regolarmente vaccinato, non aveva avuto episodi precedenti di prurito.

Caso n° 3: Nell'autunno '97 una gatta comune europea, femmina di otto mesi, randagia viene portata in ambula- torio per essere sterilizzata e, ricoverata il giorno prima del- l'intervento, non aveva mostrato alcuna sintomatologia riconducibile a prurito.

Esame obiettivo generale

Caso n° 1: Le condizioni generali del soggetto erano discrete anche se era presente un lieve rialzo termico e anoressia.

Caso n° 2: Buone condizioni generali di salute.

Caso n° 3: Tutto nella norma.

Esame obiettivo particolare

Caso n° 1: Erano presenti un eritema diffuso principalmente a carico della testa (Fig. 1), di tutti gli arti e della parte ventrale dell'addome, con lesioni secondarie (alopecia, croste ed essudato purulento). Intorno ai padiglioni auricolari si osservavano lesioni papulocrostose, mentre sulle estremità degli arti croste ed essudato purulento con eritema ed edema (Fig. 2). Sul labbro superiore sinistro era presente un'ulcera indolente. A distanza ravvicinata si notava la presenza di piccoli "granelli" di colore arancione nella tasca di Henry e nello spazio interdigitale.

Caso n° 2: La cute non presentava alterazioni evidenti, a eccezione di alcune piccole croste vicino al padiglione auricolare. Erano visibili piccoli agglomerati di colore arancio, di dimensioni variabili, localizzati a livello di superficie ventrale del collo, della faccia interna del padiglione auricolare (Fig. 3), intorno ai capezzoli, in regione ascellare e spazio interdigitale (Fig. 4).

Caso n° 3: Durante la tricotomia dell'addome per la preparazione chirurgica, si evidenziavano dei "puntini" arancio intorno ai capezzoli. Un esame più accurato della cute, consentiva di rilevarne altri negli spazi interdigitali di

tutti e quattro gli arti, nelle regioni ascellari, nella faccia interna del padiglione auricolare e nella tasca di Henry di entrambe le orecchie (Fig. 5).

Esami collaterali

Caso n° 1: Esame microscopico dello scarificato cutaneo ottenuto mediante l'utilizzo di cucchiaino di Volkmann passato in olio di paraffina ed esame citologico per apposi-

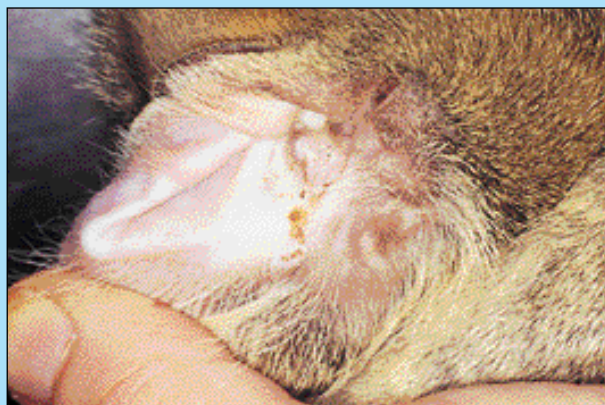

FIGURA 3 - Caso n° 2, faccia interna del padiglione auricolare.



FIGURA 1 - Caso n° 1, lesioni sul capo da autotraumatismo.

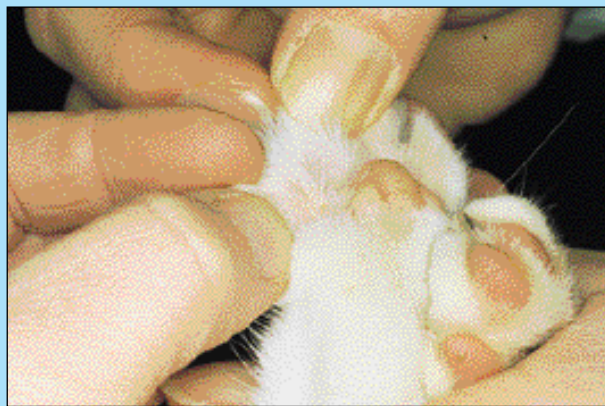

FIGURA 4 - Caso n° 2, spazio interdigitale assenza di lesioni e presenza di parassiti.

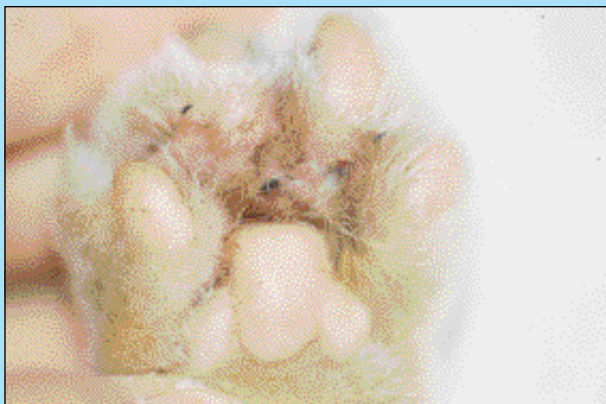

FIGURA 2 - Caso n° 1, lesioni nello spazio interdigitale.

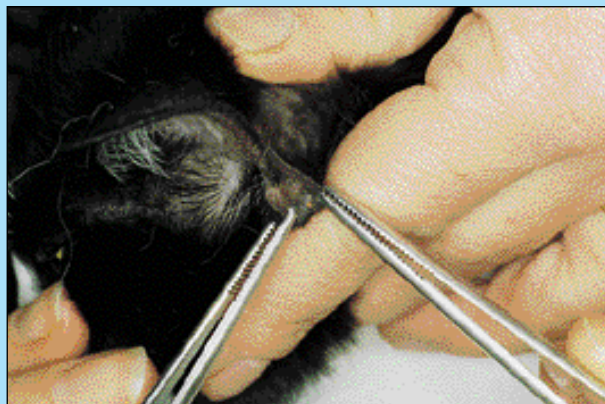

FIGURA 5 - Caso 3 parassiti nella tasca di Henry.

zione con colorazione del campione mediante Hemacolor®. Esame emocromocitometrico.

Caso n° 2: Scotch test.

Caso n° 3: Scotch test ed esame emocromocitometrico.

L'esito dello scarificato cutaneo e dello Scotch test mostravano, in tutti i tre casi, la presenza di acari successivamente identificati come larve di *Neotrombicula autumnalis* (Fig. 6 A e B).

Nel caso n° 1 l'esame citologico dalle lesioni secondarie metteva in evidenza numerosissimi polimorfonucleati eosinofili e batteri (*Staphylococcus spp.*), alcuni macrofagi, rari globuli rossi e linfociti. Gli eosinofili presenti erano in parte degenerati e associati a granuli eosinofili liberi. L'esame emocromocitometrico, infine, mostrava una imponente eosinofilia.

Nel caso n° 3 l'esame emocromocitometrico risultava nella norma.

RISULTATI

Diagnosi

In tutti e tre i casi veniva diagnosticata un'infestazione da *Neotrombicula autumnalis*. Nel caso n° 1 questa era associata a un quadro clinico riferibile a dermatite miliare e complicata da piodermite secondaria.

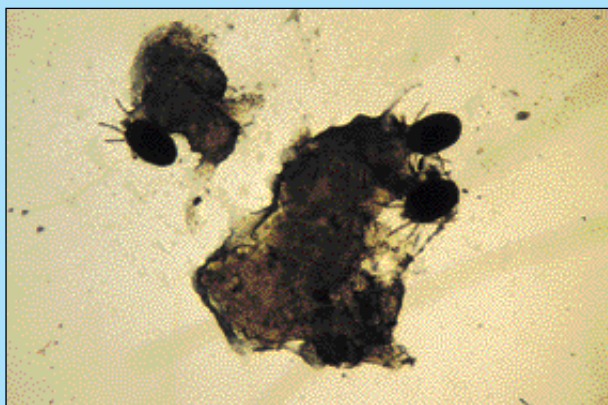


FIGURA 6A - Esempi di *Neotrombicula a.* (10X).




FIGURA 6B - Maggiore ingrandimento (40X).

Trattamento terapeutico e decorso

Caso n° 1: Il soggetto veniva sottoposto a terapia antibiotica con cefadrossile 25 mg/kg ogni 12 ore per 20 giorni. In concomitanza a questa veniva applicato come antiparassitario fipronil spray (trattamento poi ripetuto dopo 20 giorni) e come antibatterico locale iodopovidone diluito 1:10 due volte al dì. Ad un successivo controllo eseguito tre giorni dopo, il gatto mostrava segni di miglioramento delle condizioni generali con ripresa dell'appetito e scomparsa del rialzo termico; era ancora presente un intenso prurito nonostante la scomparsa dei parassiti. In questa occasione veniva aggiunto del prednisolone alla dose di 1 mg/kg per os una volta al dì per 4 giorni con successiva riduzione progressiva del dosaggio. Dopo una settimana dall'inizio della terapia il prurito e le lesioni secondarie erano in progressivo miglioramento. Un ulteriore controllo veniva eseguito a distanza di una settimana dopo il termine della terapia antibiotica: in questa occasione non erano evidenziabili né lesioni cutanee né prurito.

Caso n° 2: Vista l'assenza di lesioni cutanee significative si optava solo per un trattamento antiparassitario a base di permetrine spray, una applicazione ogni 5 giorni per 4 volte. Al controllo eseguito a distanza di una settimana, non si riscontravano altri parassiti ed il prurito era assente.

Caso n° 3: Essendo un soggetto poco trattabile (gatta randagia), si è utilizzato fipronil spray ogni 20 giorni. Al primo controllo post chirurgico in quinta giornata, si eseguiva anche la ricerca di eventuali parassiti che risultava poi positivo per la presenza di due larve di *Neotrombicula autumnalis*. Dopo altri quattro giorni, all'asportazione dei punti di sutura, non erano più presenti parassiti.

DISCUSSIONE

La *Neotrombicula autumnalis* è un parassita raramente descritto nel nostro territorio, soprattutto negli animali d'affezione come il cane e il gatto. È un acaro che appartiene alla famiglia delle Trombiculidae; solo le larve sono parassiti, mentre ninfe e adulti vivono liberi nel terreno. In primavera le femmine adulte depongono parecchie uova dalle quali dopo circa 30-40 giorni fuoriescono larve esapodi. Queste hanno un colore variabile dal giallo - arancio al rosso, misurano 200-300 micron di lunghezza e 140-190 micron di larghezza (Tab. 1). Sono parassiti obbligati ed hanno quindi necessità immediata di fare un pasto di linfa per continuare il ciclo. I loro ospiti abituali sono rappresentati da piccoli mammiferi, uccelli, ma anche da cani, gatti, cavalli e uomo. Restano adese alla superficie cutanea

Tabella 1
Morfologia delle larve

	Larva prima del pasto	Larva dopo il pasto
Lunghezza	200-230 µm	570 µm
Larghezza	140-190 µm	270 µm
Forma	suborbolare	ovoidale
Colore	rosso scarlatto	giallo-arancio

nutrendosi di linfa e cellule lisate dell'ospite per un periodo variabile dai 3 ai 15 giorni, dopodiché cadono sul terreno e si trasformano in ninfocrisalidi. Da queste originano ninfe con quattro paia di arti, che dopo un'ultima trasformazione ad imago crisalidi diventano adulti sessualmente maturi. Gli adulti conducono vita libera, si nutrono di uova, insetti e materiale in decomposizione. In inverno si nascondono negli strati superficiali del terreno dove restano fino a primavera, quando il ciclo riprende (Tab. 2). Questo ha una durata che varia dai 6 mesi all'anno in quanto influenzato da temperatura, umidità relativa e presenza di ospiti. Le segnalazioni sino a ora effettuate nel nostro territorio riguardano l'area alpina del Nord-Est, la Toscana, il Gargano e le provincie di Matera e Benevento. I casi da noi presentati provengono da zone circoscritte delle provincie di Varese e Savona*. Si tratta di gatti che vivono per la maggior parte del tempo all'aperto e quindi

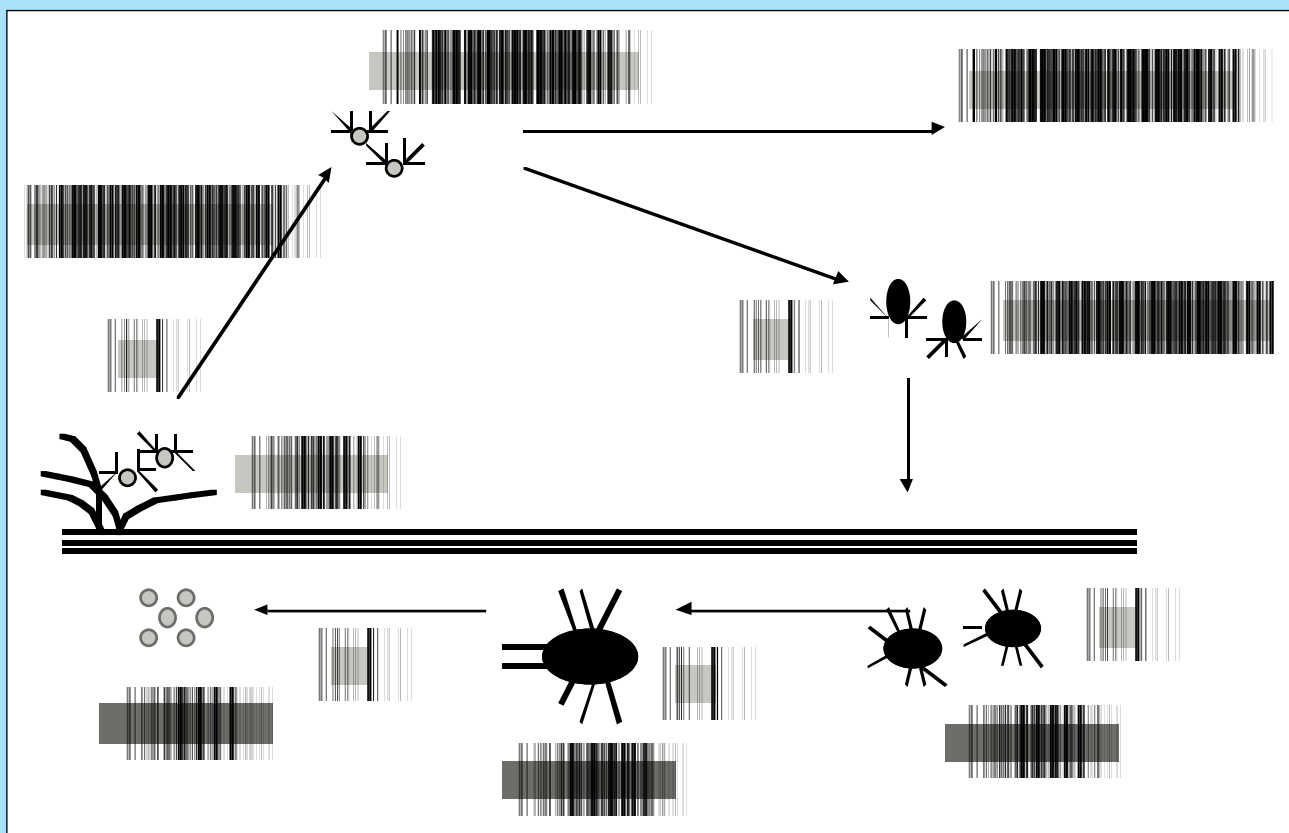
Addendum*

Il dr. Giulio Rapetto ci ha recentemente segnalato due casi di *Neotrombicula a.* in gatti residenti nell'area di Alessandria ma provenienti dalla Liguria (Genova). Questo a riprova del fatto che la Trombiculiasi ha trovato nel nord-ovest dell'Italia una nicchia ambientale adatta per la sua diffusione.

hanno la possibilità di infestarsi durante il periodo in cui le larve di questo acaro sono attive, cioè da metà estate ad autunno inoltrato; non si deve tuttavia dimenticare che nei paesi caldi le Trombicule possono essere presenti in tutti i periodi dell'anno.

È consigliabile, per questo motivo, impedire ai soggetti a vita libera o semilibera l'accesso alle zone infestate durante il periodo a "rischio" o, in alternativa, proteggerli con antiparassitari. La capacità di infestare anche l'uomo non deve essere sottovalutata, vista la possibilità della *Trombicula* di fungere da vettore per agenti infettivi quali *Toxoplasma gondii*, *Rickettsia parlowosky* e *brunetti*, *Hepatozoon spc*, oltre a quella di causare lesioni cutanee molto pruriginose. Le manifestazioni cliniche dell'infestazione non sono dissimili da quelle legate ad altre ectoparassitosi quali per esempio pulicosi e rogna notoedrica. Preponderante nella maggior parte dei soggetti è l'intenso prurito soprattutto sul capo. Il quadro clinico è vario: il ritrovamento del parassita può risultare casuale in soggetti asintomatici o difficile in pazienti con lesioni da dermatite miliare. La possibilità di trovare l'acaro nelle tasche di Henry facilita la diagnosi ma, qualora questo non si verifici, è consigliabile includere la Trombiculiasi nel diagno-

Tabella 2
Ciclo biologico del parassita



- 1 - Le uova deposte dalla femmina adulta si schiudono e danno origine alle larve.
- 2 - Le larve, a tre paia di arti, rappresentano lo stadio parassitario dell'acaro e infestano generalmente piccoli roditori; ospiti occasionali possono essere uomo, gatti, cani, cavalli, ecc.
- 3 - Le larve lasciano l'ospite per tornare nel terreno.
- 4 - Nel terreno si trasformano in ninfe con 4 paia di zampe.
- 5 - Una volta terminate le mute e divenuti adulti gli acari vivono liberi nel terreno ed il ciclo biologico ricomincia.

stico differenziale delle malattie "pruriginose" del gatto.

Il trattamento terapeutico viene solitamente effettuato con antiparassitari, quali per esempio permetrine o fipronil, e antibatterici e/o cortisonici nei casi complicati da piodermite secondaria e dermatite miliare. A tale proposito, per quanto l'efficacia delle permetrine sia ben nota, esiste ancora qualche parere discordante su quella del Fipronil. Questa molecola, secondo i dati riportati in letteratura, è efficace anche nei confronti della *Neotrombicula a.*: tuttavia soggetti trattati con essa hanno presentato acari ancora vivi a distanza di 4-5 giorni dall'applicazione dell'antiparassitario. Purtroppo non abbiamo dati sufficienti per poter valutare se il fatto sia da legare a una vera e propria inefficacia della molecola piuttosto che a una sua errata applicazione sui soggetti infestati.

Parole chiave

Gatto, Neotrombicula autumnalis, Dermatite Miliare.

Key words

Cat, Neotrombicula autumnalis, Miliary Dermatitis.

Bibliografia e letture consigliate

- André M.: Contribution a l'étude d'un acarien: le Thrombicula autumnalis shaw. *Memories de La Société Zoologique de France*, Tome XXIX, 39-138, Mars 1930.
- Beck W: Tierische Milben als Epizoonoseerreger und ihre Bedeutung in der Dermatologie. *Hautarzt*. 47: 10, 744-748, 1996.
- Coignoul F: Infestation par les Trombididae chez les carnivores domestiques. *Annales de Medicine Veterinaire*. 120: 8, 549-550, 1976.
- Fleminger EJ, Chastain CB: Miliary dermatitis associated with Eutrombicula infestation in a cat. *Journal of the American Animal Hospital Association*. 27: 5, 529-531, 1991.
- Franchi E.: Osservazioni su Neotrombicula autumnalis nel Parco -naturale Adamello-Brenta. Tesi di Laurea anno accademico 1994-95, Relatore Chiar.mo Prof. C. Genchi.
- Foley RH: Parasitic mites of dogs and cats. *Compendium of Continuing Education for the Practicing Veterinarian*. 13: 5, 783-800, 1991.
- Gant DI: Parasitic skin diseases in cats. *Journal of Small Animal Practice*. 30: 4, 250-254, 1989.
- Gangaspero A. et al.: La Trombiculosi negli animali da reddito. *Praxis vet.* Vol. XV, 13-15, 3/1993.
- Georgi, J.R., Georgi, M.E.: Ticks and mites in: *Canine Clinical Parasitology*. Lea & Febiger, Philadelphia, 1992.
- Greene RT, Scheidt VJ, Moncol DJ: Trombiculiasis in a cat. *Journal of the American Veterinary Medical Association*. 188: 9, 1054-1055, 1986.
- Nuttall TJ: Treatment of Trombicula autumnalis in dogs and cats with a 0.25% Fipronil pump spray. *WSAVA, BSAVA & FECAVA World Congress Proceedings*. 256, 1997.
- Zanin E, Degasperi C; Tomasi E, Cavallini C, Chemini C: Su alcuni episodi di infestazione da Neotrombicula autumnalis (Acarina, Trombiculidae) osservati in cani nel Trentino. *Rivista di Zootecnia e Veterinaria*, 9: 4. 228-233, 1981.