

Trattamento di una lussazione dentale laterale in un cane Shiba-inu

RIASSUNTO

I traumi dentali sono relativamente frequenti in ambito veterinario. Tuttavia, i traumi parodontali e le dislocazioni dentali sono evenienze piuttosto rare. Il caso qui riportato riguarda la lussazione laterale del canino e del terzo incisivo mandibolare di sinistra in un cane Shiba-inu, avvenuta in seguito ad un litigio con un altro cane. Il soggetto è stato sottoposto al reimpianto degli elementi dentali, al loro splintaggio e al successivo trattamento endodontico di uno dei denti coinvolti. Il follow-up clinico e radiografico a 18 mesi di distanza indica l'assenza di complicanze.

INTRODUZIONE

Gli elementi dentali sottoposti a trauma vanno spesso incontro a frattura. Tuttavia, è possibile che un dente traumatizzato rimanga integro dal punto di vista strutturale, ma sviluppi lesioni a carico delle strutture neuro-vascolari pulpari (con eventuale necrosi pulpale, calcificazione endocanalare e riassorbimento radicolare)¹⁻³ o delle sue strutture di sostegno (legamento parodontale ed osso alveolare). Le lesioni parodontali (Fig. 1) vengono classificate in:⁴

- concussione, una lesione a carico delle strutture di supporto del dente, con assenza di mobilità o dislocazione dell'elemento dentale;
- sublussazione, una lesione accompagnata da mobilità anormale del dente ma senza dislocazione;
- lussazione, una lesione caratterizzata da mobilità anormale e dislocazione dell'elemento dentale. Essa può avvenire in direzione assiale apicale (intrusione), coronale (estrusione) o laterale. La lussazione laterale è accompagnata dalla frattura del processo alveolare ed è spesso associata a lacerazione muco-gengivale;
- avulsione, la completa dislocazione del dente dal proprio alveolo.

Concussione e sublussazione sono difficilmente diagnosticabili nel cane e nel gatto. Tuttavia, l'importanza clinica di queste lesioni è limitata visto che probabilmente, come nell'uomo, sono accompagnate da scarse complicanze.⁵ Lussazione e avulsione invece portano spesso alla compromissione della vascolarizzazione e della vitalità del dente.⁵

Fattori predisponenti per lussazione ed avulsione, rispetto alla frattura dentale, sono rappresentati dall'immaturità del periodonzio (tipica della giovane età) e dalla presenza di malattia parodontale sottostante (tipica invece dell'età medio - avanzata).⁶ Inoltre, anche la direzione e l'intensità della forza influiscono sul tipo di lesione.

Nell'uomo, ed in particolare nei bambini, i traumi dentali sono un'evenienza relativamente frequente. Gli incisivi sono i denti maggiormente colpiti, a causa della loro posizione più rostrale e quindi della loro maggior esposizione al trauma. Le cause principali sono legate ad incidenti stradali, attività sportive ed atti violenti.⁷

A causa della loro posizione e della loro particolare conformazione anatomica, nel cane e nel gatto i denti interessati più di frequente da trauma sono canini e incisivi mascellari.^{8,9} Le principali cause sono da attribuire ad incidenti, cadute dall'alto e lotte con altri animali.¹ Anche le fratture a carico dei denti carnassiali (in particolare del quarto premolare mascellare) risultano essere molto frequenti nel cane, derivando però da traumi secondari alla masticazione di ossa, pietre o altri oggetti particolarmente duri.⁶ Le lesioni parodontali sono invece relativamente infrequenti nei pazienti veterinari. Siamo stati in grado di individuare solo 9 casi clinici riportati in letteratura.^{1,6,8,10} Tutti riguardavano cani di media e grossa taglia di differenti razze. Due casi erano legati ad incidenti stradali, mentre gli altri sette erano la conseguenza di lotte con cani o altri animali (scoiattolo, cavallo, cervo). In otto casi è stata diagnosticata una lussazione mentre in uno un'avulsione. In quat-

Mirko Radice¹, Daniela Fumagalli¹,

Alessia Fronte²

¹Ambulatorio veterinario Dentalvet, Desio (MI)

²Ambulatorio veterinario S. Andrea, Vaprio D'Adda (MI)

"Articolo ricevuto dal Comitato di Redazione il 06/08/2008 ed accettato per la pubblicazione dopo revisione il 01/03/2009".

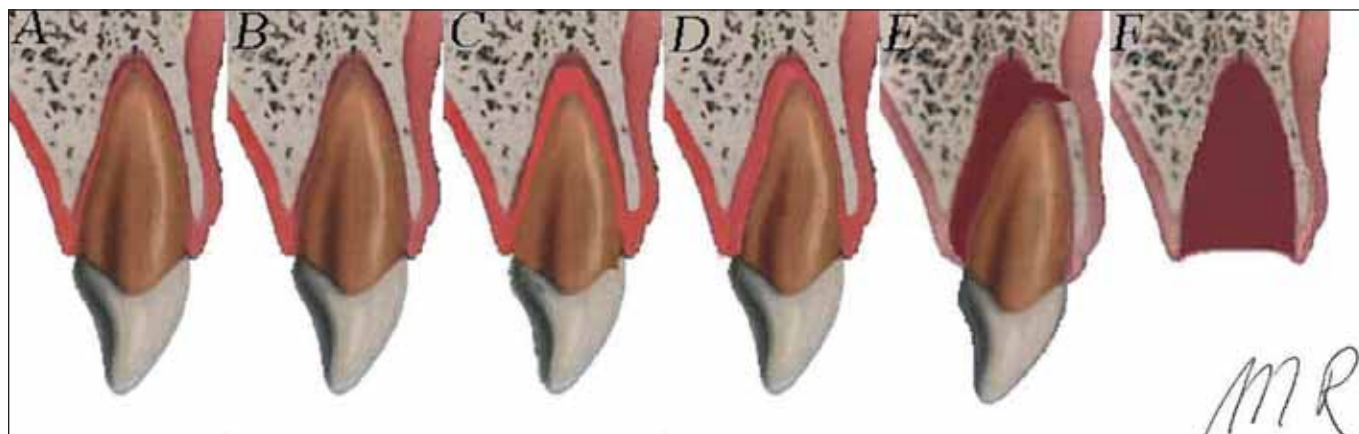


FIGURA 1 - Classificazione delle lesioni parodontali: A) Concussione B) Intrusione C) Estrusione D) Sublussazione E) Lussazione Laterale F) Avulsione. Immagine modificata da: Andreasen JO, Andreasen FM, Bakland LK, Flores MT: Traumatic Dental Injuries. A Manual. 2nd ed, Oxford, UK, Blackwell Munksgaard, pag. 10, 2000.

tro casi la lussazione riguardava i denti canini, in due oltre ai canini vi era un interessamento degli incisivi, ed in tre erano coinvolti solo gli incisivi. I canini mascellari e mandibolari risultavano interessati in due e quattro casi rispettivamente.

Le alternative terapeutiche nel caso di dislocazione dentale grave includono l'estrazione o il reimpianto dei denti interessati dal trauma. Quest'ultimo deve essere eseguito tempestivamente in quanto più si prolunga la permanenza del dente in sede extraorale e quindi l'esposizione della parete alveolare e della superficie radicolare all'ambiente esterno, più alte sono le possibilità di complicanze, incluso lo sviluppo di riassorbimento radicolare, anchilosi e perdita dell'elemento dentale.¹¹

Riportiamo qui un caso di lussazione laterale del canino e del terzo incisivo mandibolare di sinistra in un cane trattato con successo in maniera conservativa.

CASO CLINICO

Un cane maschio, di razza Shiba-inu, di 18 mesi di età e 10 kg di peso è riferito in seguito a trauma da morso occorso circa 24 ore prima. L'esame obiettivo generale è normale, mentre l'esame obiettivo particolare della cavità orale evidenzia la dislocazione in senso laterale del canino e del terzo incisivo mandibolare di sinistra. È inoltre presente un lieve sanguinamento come conseguenza della lacerazione muco-gengivale estesa alla faccia linguale di entrambi gli elementi dentali (Fig. 2).

Viene eseguita una visita pre-anestesiologica e uno screening ematologico di base che risultano nella norma. Il paziente viene premedicato con 10 µg/kg di acepromazina (Prequillan, Fatro) e 0,2 mg/kg di butorfanolo (Dolorex, Intervet) i.m., e successivamente indotto in anestesia generale con 2 µg/kg e.v. di fentanil (Fentanest, Pfizer) seguiti da un bolo di 3 mg/kg e.v. di propofolo (Rapinovet,

Schering-Plough). Il paziente viene dunque intubato e mantenuto in anestesia generale mediante una miscela gassosa di isoflurano (Isoflo, Esteve) e ossigeno. L'analgesia intraoperatoria è ottenuta mediante un'infusione continua di fentanil (4-6 µg/kg/ora). Come profilassi antibiotica intraoperatoria viene utilizzata ampicillina (Vetamplus 10, Fatro) al dosaggio di 20 mg/kg e.v.

Prima dell'inizio della procedura chirurgica si effettua un'anestesia locoregionale mediante somministrazione di 4 mg/kg di lidocaina al 2%, inoculando metà volume a livello del foro mentale sinistro con siringa da 1 ml e ago da 25G e la restante dose con tecnica di splash a livello del foro mentale stesso.

L'esame radiografico intraorale della porzione rostrale della mandibola è eseguito con un sistema digitale (VisualX®, Gendex, USA) utilizzando la tecnica intraorale della bisettrice. Il quadro radiografico mette in evidenza una dislocazione laterale di circa 3 mm del canino e del terzo incisivo mandibolare di sinistra (Fig. 3). La porzione ossea interprossimale tra canino e terzo incisivo risulta intatta.

Sulla scorta dei reperti anamnestici, clinici e radiografici è dunque confermata la diagnosi di lussazione laterale del canino e del terzo incisivo mandibolare di sinistra, accompagnati da frattura dell'osso alveolare e scontinuaione dei tessuti molli muco-gengivali.

La cavità orale è lavata con soluzione sterile a base di clorexidina-digluconato diluita allo 0,2% (Clorexiderm 4%, ICF) mentre i tessuti coinvolti sulla linea di frattura, le radici e gli alveoli dei denti dislocati vengono lavati delicatamente con soluzione fisiologica sterile, facendo attenzione a non lesionare ulteriormente la superficie radicolare e il legamento parodontale residuo. La lussazione dentale è ridotta applicando una leggera pressione in direzione dell'apice dei denti tale da permettere il reimpianto. Si provvede poi alla sutura del-

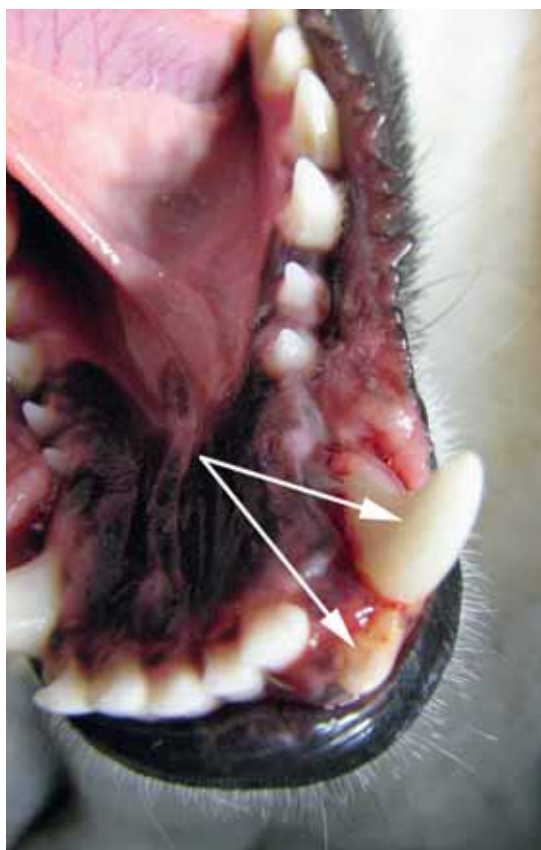

FIGURA 2 - Immagine clinica che evidenzia la dislocazione in senso laterale del terzo incisivo e del canino mandibolare di sinistra (freccie).

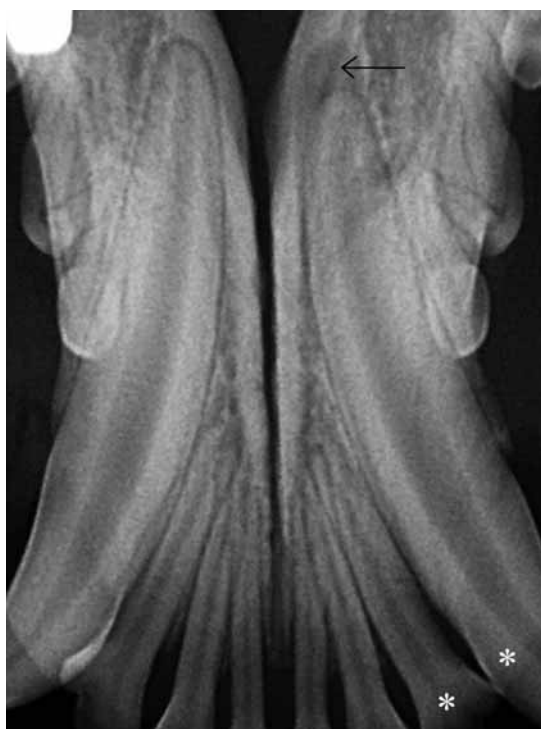


FIGURA 3 - Immagine radiografica della zona mandibolare rostrale, ottenuta con tecnica intraorale occlusale. Si evidenzia la lussazione laterale del canino e del terzo incisivo di sinistra (asterischi) e l'aumento dello spazio paradontale apicale al canino (freccia nera).

la soluzione di continuo muco-gengivale per mezzo di punti nodosi staccati con filo 5-0 poliglecaprone 25 (Monocryl, Ethicon, USA). Per stabilizzare gli elementi dentali in posizione anatomica viene applicato un cerchiaggio metallico di 0,6 mm di diametro ritorto tra i due canini mandibolari, posto a circa 2 mm dal margine gengivale. Grazie al fatto che l'osso interprossimale tra il canino e il terzo incisivo è integro, non si presenta la necessità di stabilizzare ulteriormente il dente incisivo. Per verificare l'esatto riposizionamento anatomico si esegue una radiografia di controllo (Fig. 4). Al cerchiaggio è inoltre associato materiale composito bisacrilico autopolimerizzante (Protemp™3 Garant™ Temporization Material, 3M ESPE, USA) allo scopo di stabilizzare e fornire maggiore resistenza al mezzo di sintesi. Prima di applicare il materiale si esegue la detartrasi e la mordenzatura con gel a base di acido fosforico al 37% (Q-ETC BJM, Silmet, USA) per migliorare l'adesività della resina alle superfici. I denti sono poi lavati con acqua corrente ed asciugati con un delicato getto d'aria e si provvede quindi ad applicare il materiale composito distribuendolo uniformemente sui canini e sopra il cerchiaggio (Fig. 5). I contorni irregolari dello splint sono, in ultima fase, levigati con una fresa di ossido di alluminio (Dura-white Stones, Shofu, USA) montata su turbina.

Terminata la procedura e prima di risvegliare il paziente viene eseguito un ulteriore controllo radiografico a conferma del preciso riposizionamento dei denti, della normale occlusione dentale e della

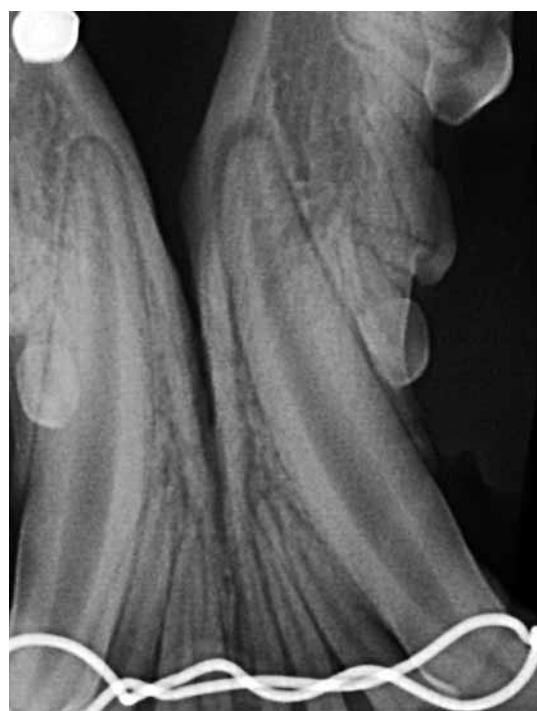

FIGURA 4 - Immagine radiografica intraorale della zona mandibolare rostrale dopo reimpianto e cerchiaggio dei denti dislocati.

manca di interferenza da parte dello splintaggio con la normale chiusura della cavità orale. Viene quindi prescritta una terapia postoperatoria con amoxicillina e acido clavulanico a 12,5 mg/kg ogni 12 ore, per via orale, per 15 giorni (Synulox, Pfizer) e carprofen a 2 mg/kg ogni 12 ore, per via orale, per 5 giorni (Rimadyl, Pfizer). Inoltre si raccomanda di alimentare il paziente solo con cibi di consistenza morbida e di eseguire lavaggi quotidiani della cavità orale con soluzione a base di clorexidina digluconato allo 0,12%. A distanza di 1 e 3 settimane dall'intervento si eseguono delle visite

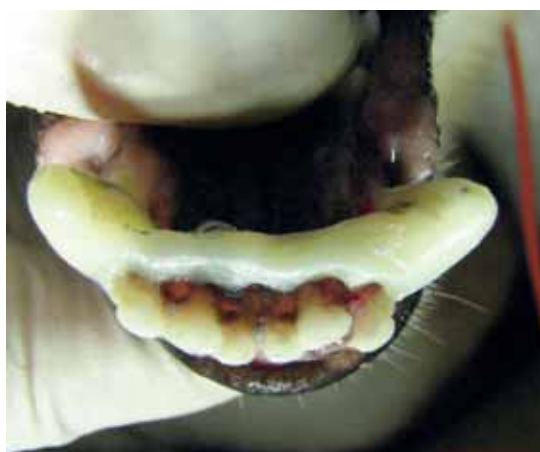

FIGURA 5 - Aspetto clinico della zona mandibolare rostrale dopo reimpianto e durante la fase di splintaggio.

di controllo per valutare l'integrità e la stabilità dello splintaggio ed il mantenimento di una corretta occlusione dentale. Non vengono mai riportati sintomi di sofferenza o malessere.

Dopo circa 5 settimane il paziente è di nuovo anestetizzato utilizzando un protocollo sovrapponibile a quello precedentemente descritto. L'esame radiografico intraorale non evidenzia alterazioni, segni di riassorbimento radicolare o modificazioni dello spazio parodontale che appare al contrario uniforme, con un buon posizionamento dei denti all'interno dei loro alveoli. Viene quindi rimosso lo splint e confermata la stabilità degli elementi dentali (Fig. 6).

Il canino mandibolare è dunque sottoposto a trattamento canalare (pulpectomia totale), effettuato con cemento radiopaco a base di polimeri epossidici (AH Plus Dentsply, USA) e con coni di gutta-perca (Gutta Percha Points Veterinary, Vevey, Svizzera) utilizzando la tecnica di condensazione laterale a freddo (Fig. 7).

Il terzo incisivo reimpiantato non viene sottoposto a trattamento canalare considerando la possibilità di un danno vascolare limitato. Tuttavia, visto il rischio di necrosi pulpare, si informa il proprietario circa la necessità di eseguire ripetuti controlli radiografici. Nonostante si consigli il primo controllo a distanza di 6 mesi, il paziente viene rivalutato solo dopo circa un anno e mezzo dal trattamento, quando comunque non sono evidenziabili anomalie o lesioni periapicali (Figg. 8 e 9).

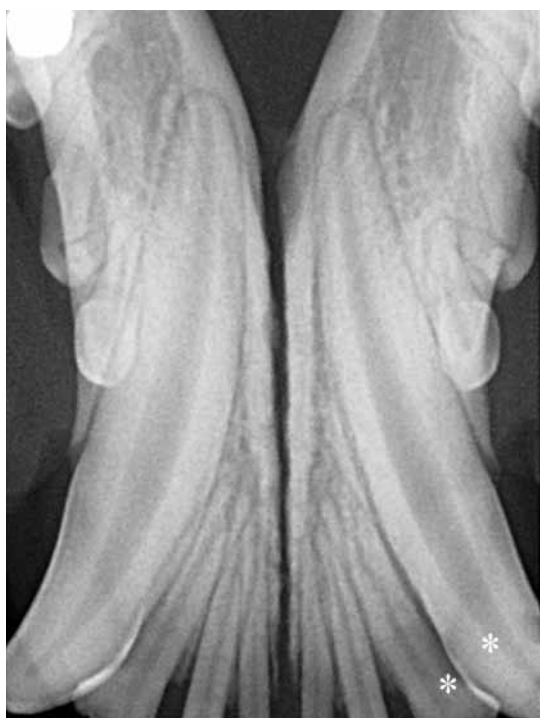

FIGURA 6 - Immagine radiografica intraorale della zona mandibolare rostrale alla rimozione dello splintaggio, a cinque settimane dal reimpianto. Asterischi: canino e terzo incisivo mandibolare di sinistra.

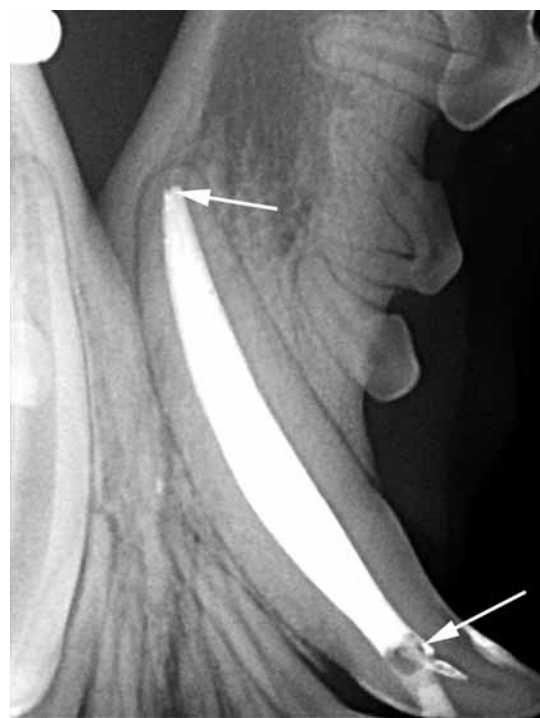

FIGURA 7 - Immagine radiografica ottenuta con tecnica intraorale obliqua al termine del trattamento endodontico del canino mandibolare di sinistra. Si evidenziano alcuni piccoli difetti di riempimento (freccie).

DISCUSSIONE

L'età del paziente, il suo stato generale di salute, l'assenza di malattia parodontale, l'integrità delle strutture radicolari e delle strutture ossee di supporto, il tempo intercorso dal trauma ed in ultimo, ma non meno importante, la *compliance* del proprietario sono fattori che devono influire sulla scelta terapeutica, vale a dire se estrarre i denti dislocati o intraprendere un trattamento di tipo conservativo. Va ad esempio tenuto conto della necessità di anestesi ripetute per il reimpianto, la rimozione dello splintaggio, l'esecuzione del trattamento endodontico e i controlli radiografici successivi. È dunque importante chiarire al proprietario in occasione della prima visita che il trattamento completo prevede procedure aggiuntive rispetto al solo reimpianto e splintaggio. Inoltre, va sottolineata l'importanza dei controlli radiografici a distanza di tempo, necessari per evidenziare complicanze quali anchilosi e riassorbimento radicolare, che possono essere clinicamente del tutto asintomatiche.

Le linee guida per il trattamento delle lesioni parodontali ed in particolare della lussazione dentale sono ben descritte in bibliografia.^{2,6,11} I punti chiave includono la riduzione della frattura alveolare, il riposizionamento tempestivo dell'elemento dentale, il trattamento delle lesioni muco-gengivali, la stabilizzazione per tempi ridotti, ed infine la terapia canalare degli elementi coinvolti. È essenziale sottolineare l'importanza di un intervento rapido in seguito al trauma, in quanto più a lungo i denti rimangono all'esterno dell'alveolo dentale, maggiori sono le potenziali complicanze. In caso di avulsione, i denti vanno conservati in fluidi a corretta osmolarità e pH, capaci di preservare la vitalità delle cellule parodontali, e reimplantati possibilmente entro soli 30 minuti dal trauma.^{6,8,12} Il latte è un ottimo mezzo di trasporto in caso non siano disponibili le soluzioni commerciali acquistabili solo in farmacia.¹³

In caso di lussazione dentale, invece, l'elemento dentale non perde completamente le connessioni con l'osso alveolare ed i tessuti molli della cavità orale, e non necessita quindi di mezzi di trasporto, ma va comunque reimplantato con celerità.^{6,8} Il trattamento antibiotico va istituito appena possibile in seguito a dislocazione dentale e continuato per una settimana circa dopo il reimpianto per ridurre il rischio di invasione batterica all'interno del canale pulpare e sulla superficie radicolare, riducendo quindi i rischi di complicanze postoperatorie quali necrosi pulpare e riassorbimento radicolare.^{8,14}

Le molecole di prima scelta sono l'amoxicillina e la tetraciclina. Nel caso descritto il trattamento è stato iniziato in sede intraoperatoria e, considerando un alto rischio di infezione batterica, è stato continuato per 15 giorni.

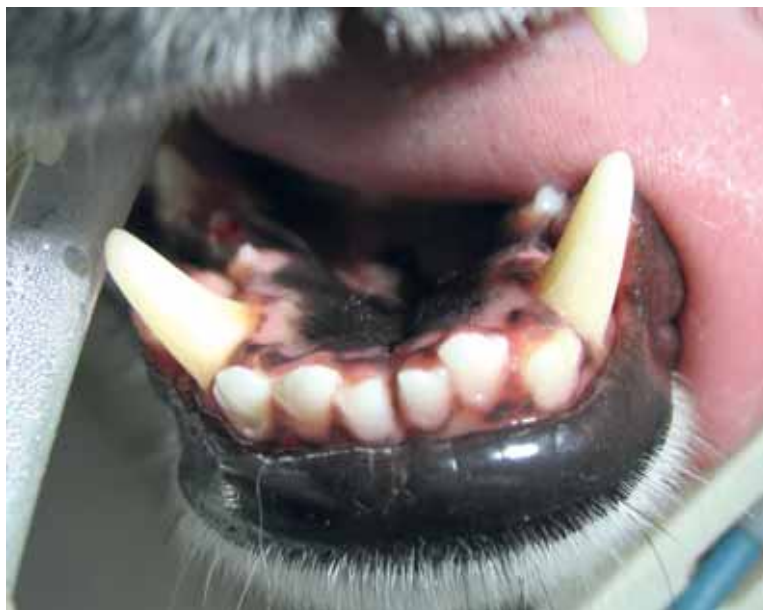

FIGURA 8 - Aspetto clinico della zona mandibolare rostrale a 18 mesi dal reimpianto. Si nota una lieve deviazione del canino reimplantato in senso vestibolare e dell'incisivo in senso vestibolare.

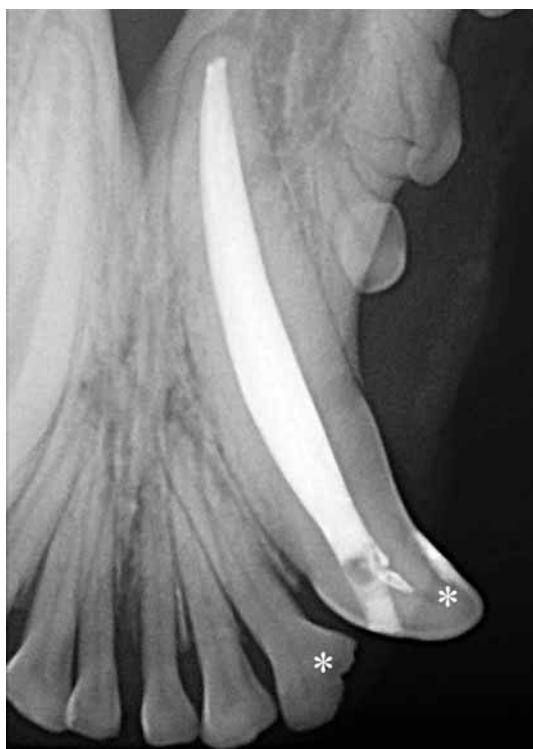

FIGURA 9 - Immagine radiografica intraorale dei denti trattati (asterischi) a 18 mesi dal reimpianto. Assenza di segni radiografici di lesioni endodontiche o parodontali, e di riassorbimento radicolare.

Durante la procedura di reimpianto occorre manipolare con delicatezza gli elementi dentali traumatizzati, le pareti alveolari ed i tessuti molli, al fine di evitare ulteriori danni alle cellule del legamento parodontale e conseguentemente pregiudicare il successo della terapia. Detriti e coaguli devono es-

sere rimossi mediante delicate irrigazioni con soluzione fisiologica sterile; è sconsigliato l'uso di soluzioni contenenti clorexidina poiché sembra possano causare flogosi e morte cellulare.

In caso di avulsione lo splintaggio ideale dovrebbe essere semirigido, allo scopo di favorire i movimenti fisiologici del dente e ridurre il rischio di anchilosi.¹⁵ Nei casi di lussazione laterale e frattura alveolare si preferisce invece utilizzare uno splintaggio rigido, per minimizzare i movimenti e favorire la guarigione del tessuto osseo e parodontale.¹⁰ La permanenza dello splint in cavità orale dipende dall'età del paziente, dal tipo di trauma e dall'estensione delle lesioni; in caso di lussazione dentale con frattura alveolare lo splint dovrebbe restare in sede dalle 4 alle 12 settimane, mentre in caso di avulsione dentale è sufficiente un periodo di 10-14 giorni.⁶ Vista la giovane età del soggetto e la tipologia di trauma, nel caso descritto i mezzi di sintesi sono stati rimossi dopo 5 settimane dal reimpianto.

Quando si utilizza uno splintaggio è buona norma informare il proprietario circa la necessità di eseguire irrigazioni del cavo orale con soluzioni di clorexidina digluconato allo 0,12%. La sua azione battericida riduce la flogosi derivante dalla proliferazione batterica a livello gengivale e mucosale.^{5,7,10}

Nel caso riportato la scelta di non effettuare il trattamento endodontico dell'incisivo, contraria alle linee guida in letteratura^{1,6,8,11}, è stata dettata dalla tempistica anestesologica, associata ad una valutazione radiografica e clinica del dente che appariva minimamente dislocato. In accordo con il proprietario si è dunque preferita una valutazione a lungo termine, mediante controlli radiografici seriali. Nonostante il primo controllo sia stato effettuato in ritardo rispetto alle raccomandazioni fornite, a 18 mesi dal reimpianto, non sono stati evi-

denziati segni radiografici di patologia endodontica o di riassorbimento radicolare. Va tuttavia sottolineata la difficoltà di interpretazione delle immagini relative ai denti incisivi mandibolari, a causa della sovrapposizione tra le radici dei denti, allo spessore dell'osso in questa sede e all'impossibilità di evidenziare piccole aree di anchilosi radicolare sulla faccia linguale o vestibolare delle radici. Per questi motivi, e per il rischio di una bassa *compliance* da parte del proprietario nel confronto di ulteriori esami radiografici che richiedono la sedazione dell'animale, sarebbe quindi forse stato preferibile eseguire il trattamento endodontico in prima battuta. Sarebbe inoltre consigliabile eseguire ulteriori controlli radiografici a scadenze regolari.

Parole chiave

Lussazione dentale, trauma dentale, splintaggio dentale, cane.

Treatment of lateral dental luxation in a Shiba-inu dog

Summary

Dental injuries are relatively common in veterinary patients. However, parodontal injuries and dental dislocation are not as frequent. We report a case of lateral luxation of the left mandibular canine and third incisor teeth in a Shiba-Inu dog. The teeth were repositioned and fixed using an interdental wire and composite resin splint. When the splint was removed an endodontic treatment was performed on the canine tooth. The 18 months follow-up showed successful treatment.

Key words

Dental luxation, dental trauma, dental splinting, dog.

BIBLIOGRAFIA

- Ulbricht RD, Marretta SM, Klippert L: Mandibular canine tooth luxation injury in a dog. *J Vet Dent* 21(2):77-83, 2004.
- Bakland LK, Andreasen JO: Dental traumatology: essential diagnosis and treatment planning. *Dent Traumatol* 7:14-34, 2004.
- Andreasen FM, Andreasen JO: Root resorption following traumatic dental injuries. *Proc Finn Dent Soc* 88: 95-114, 1992.
- Andreasen JO, Andreasen FM, Andersson L: Textbook and color atlas of traumatic injuries to the teeth. 4th ed. Blackwell Publishing, Munksgaard, pag. 373, 2007.
- Andreasen FM, Vestergaard PD: Prognosis of luxated permanent teeth: the development of pulp necrosis. *Endod Dent Traumatol* 1:207-220, 1985.
- Gracis M, Orsini P: Treatment of traumatic dental displacement in dogs: six cases of lateral luxation. *J Vet Dent* 15(2):65-72, 1998.
- Ramos-Jorge ML, Peres MA, Traebert J, Zanella Ghisi C, et al: Incidence of dental trauma among adolescents. *Dent Traumatol* 24:159-163, 2008.
- Spodnick GJ: Replantation of a maxillary canine tooth after traumatic avulsion in a dog. *J Vet Dent* 9(4): 4-7, 1992.
- Wiggs RB, Lobprise HB: Domestic feline oral and dental disease. *Veterinary Dentistry: Principles and Practice*. Philadelphia, Lippincott-Raven, pag. 501, 1997.
- Wood BC: Management of rostral mandibular fracture including lateral luxation of a mandibular canine tooth in a dog. *J Vet Dent* 20(2): 91-94, 2003.
- Flores MT, Andersson L, Andreasen JO, Bakland LK, et al: Guidelines for the management of traumatic dental injuries I. Fractures and luxations of permanent teeth. *Dent Traumatol* 23:66-71, 2007.
- Tzigkounakis V, Merglova V, Hecova H, Netocky J: Retrospective clinical study of 90 avulsed permanent teeth in 58 children. *Dent Traumatol* 24: 598-602, 2008.
- De Sousa HA, De Alencar AHG, Firmino Bruno A, Carvalho Batista A, et al: Microscopic evaluation of the effect of different storage media on the periodontal ligament of surgically extracted human teeth. *Dent Traumatol* 24: 628-632, 2008.
- Cvek M, Cleaton-Jones P, Austin J, Lowrie J, et al.: Pulp revascularization in replanted immature monkey incisors. Predictability and the effect of antibiotic systemic prophylaxis. *Endodon Dent Traumatol* 6:157-169, 1990.
- Cengiz SB, Atac AS, Cehrelli ZC: Biomechanical effects of splint types on traumatized tooth: a photoelastic stress analysis. *Dent Traumatol* 22:133-138, 2006.