

# CORNER DIAGNOSTICO

## Oftalmologia



Martina Nuti, Med Vet, GP Cert Ophth

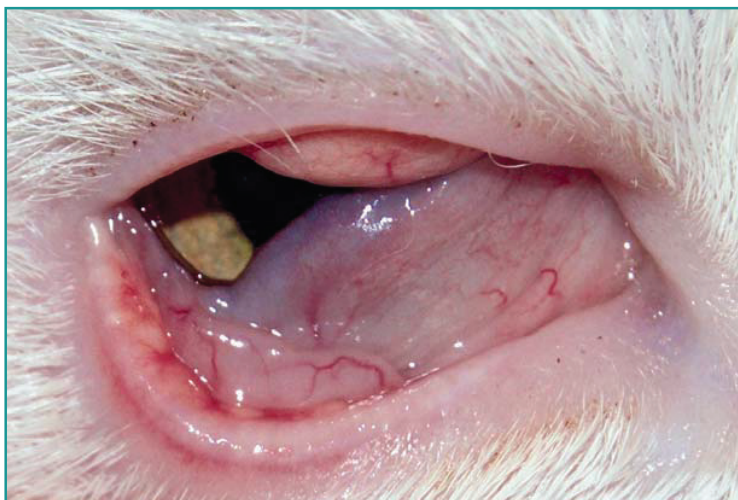Chiara Giudice, Med Vet, PhD, Dipl ECVP

### PRESENTAZIONE CLINICA

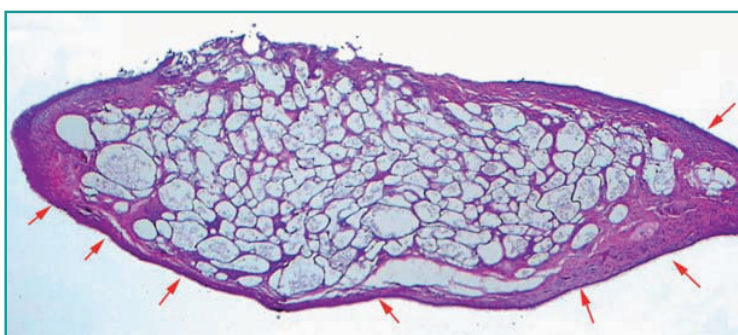Un gatto europeo femmina sterilizzata di 8 anni, con mantello bianco, viene condotta a visita oculistica per riscontro durante la visita vaccinale, da parte del veterinario curante, di un nodulo congiuntivale nell'occhio destro. Su riferimento del proprietario il soggetto non evidenzia alcun fastidio oculare, risulta essere in buone condizioni di salute generale e presenta una dermatite attinica sulle orecchie.

Alla visita oftalmologica si rileva lieve scolo mucoso ed iperemia dell'occhio destro e la presenza di una neoformazione congiuntivale di circa 5 mm in prossimità del margine palpebrale superiore e piccole neoformazioni in prossimità del margine palpebrale inferiore dell'occhio destro (Fig. 1). Le altre strutture oculari risultano normali e non si rileva nessuna lesione a carico dell'occhio sinistro. Viene eseguita un'exeresi chirurgica delle neoformazioni ed effettuato esame isto-patologico (Fig. 2).

- 1) Quali sono le possibili diagnosi differenziali in base all'aspetto clinico?
- 2) In base all'immagine istologica (a piccolo ingrandimento) qual è la diagnosi più probabile?
- 3) Qual è il trattamento d'elezione?



**Figura 1** - Neoformazione congiuntivale di circa 5 mm in prossimità del margine palpebrale superiore e piccole neoformazioni in prossimità del margine palpebrale inferiore.



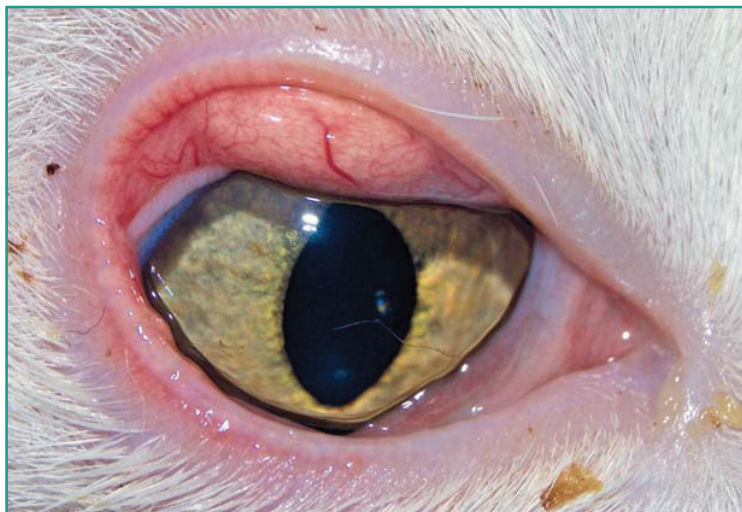**Figura 2** - Campione istologico di congiuntiva, piccolo ingrandimento (4x): al di sotto di un epitelio congiuntivale integro (freccie rosse) il corion è diffusamente espanso dalla presenza di ampi vacuoli di differenti dimensioni, a contenuto otticamente vuoto o rappresentato da scarsi residui granulari.

La congiuntivite lipogranulomatosa è una patologia congiuntivale abbastanza rara, riscontrabile nei gatti adulti/anziani con maggior incidenza nei gatti con mantello chiaro. Si presenta con neoformazioni nodulari singole o multiple, mono- o bilaterali, non ulcerate, di colore variabile localizzate in prossimità del margine palpebrale (Fig. 3).

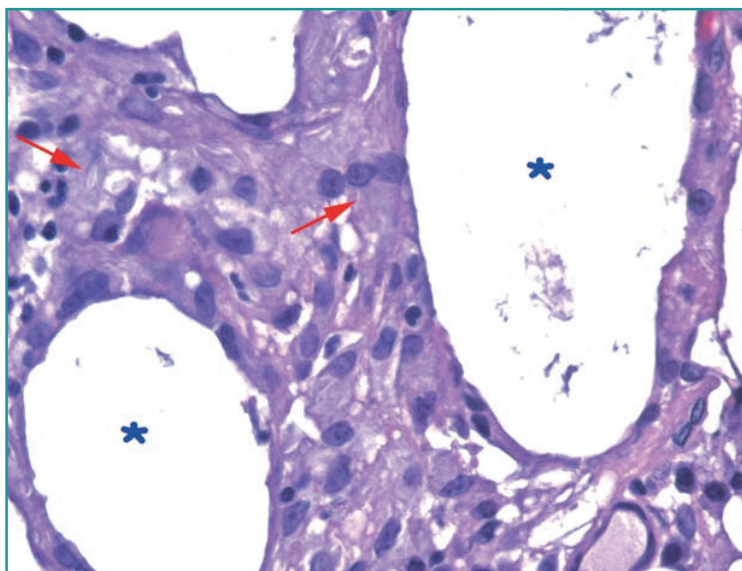
Le lesioni lipogranulomatose a livello istologico sono caratterizzate da ampi vacuoli di diametro variabile e a contorni uniformi, otticamente vuoti (lipidi estratti dai reagenti della processazione istologica) circondati da macrofagi epitelioidei e talvolta neutrofili e plasmacellule in numero moderato (Fig. 4).

Le teorie sulla patogenesi, che concordano nel riconoscere la presenza di materiale lipidico come causa, prevedono un danno alle ghiandole di Meibomio, l'iperlipemia sistemica oppure lipidi esogeni presenti in farmaci a uso topico. Alcuni autori hanno ipotizzato un danno delle ghiandole di Meibomio da radiazioni attiniche, con risposta infiammatoria e conseguente liberazione di materiale sebaceo; questo determina un deficit lipidico del film lacrimale che può causare epifora e blefarospasmo. È stato inoltre osservato come in alcuni casi la congiuntivite lipogranulomatosa si associasse a neoplasie perioculari, segnatamente carcinomi, per cui nell'approccio a questa patologia è importante considerare o escludere la presenza di concomitanti neoplasie.

La rimozione chirurgica delle formazioni granulomatose è curativa nei casi in cui causano irritazione.



**Figura 3** - Dettaglio della neoformazione congiuntivale superiore.



**Figura 4** - Dettaglio della Figura 2, (40x). Gli ampi vacuoli (asterisco blu) che espandono il corion congiuntivale sono delimitati da un infiltrato cellulare composto principalmente da macrofagi epitelioidei talora schiumosi o contenenti piccole impronte aghiformi otticamente vuote intracitoplasmatiche (frecce rosse).

## BIBLIOGRAFIA

1. Kerlin, R.L. & Dubielzig, R.R. Lipogranulomatous conjunctivitis in cats. *Veterinary and Comparative Ophthalmology*, 1997; 7, 177-179.
2. Robert A Read R.A. & Lucas J. Lipogranulomatous conjunctivitis: clinical findings from 21 eyes in 13 cats. *Veterinary Ophthalmology* 2001; 4, 2, 93-98.