

ASPETTI CLINICI E TERAPEUTICI DELLE PSEUDOCISTI PERIRENALI NEL GATTO

S. VALENTINI*, F. MIGLIORINI°, L. BARACCHINI°°, A. RATTO°°°

*Dipartimento Clinico Veterinario - Sezione Chirurgica - Via Tolara di Sopra, 50, Ozzano Emilia - Bologna

°Libero Professionista: Via R.Forster 104, Roma

°°Libero Professionista: Via del Commercio 9 - Gattorna, Genova

°°°IST Laboratorio di oncologia comparata, Genova

Riassunto

Gli Autori descrivono quattro casi di pseudocisti perirenale nel gatto facendo particolare riferimento alle tecniche diagnostiche più sensibili e alle procedure terapeutiche considerate più efficaci confrontandole con quelle descritte in bibliografia. Si sottolinea la particolare sensibilità e specificità dell'esame ecotomografico per la diagnosi.

Summary

Four cases of perinephric pseudocysts are reported. Clinical presentation, diagnostic evaluation, histopathological findings, therapeutic choices and follow up are described. Diagnostic ultrasound seems to be the most sensible and specific technique in detecting perirenal pseudocysts. Previous reports are reviewed and compared with this caseload.

INTRODUZIONE

Per pseudocisti perirenale (PPR) si intende una raccolta liquida che circonda il rene, rivestita da una struttura fibrosa priva di epitelio^{1,2,3}; viene differenziata dalle cisti renali vere, dotate invece di rivestimento epiteliale^{3,4}. Secondo alcuni Autori il termine pseudocisti non esclude che parte del rivestimento sia costituito dalla capsula renale^{5,6,7}, mentre altri¹ ritengono che la lesione possa essere solo extracapsulare e contigua al rene, avvolgendolo più o meno completamente (Fig. 1). La lesione è stata descritta prevalentemente nel gatto^{1,2,3,5,6,7,8,9,10,11,12,13} e rare sono le citazioni nel cane^{14,15}. Le PPR sono lesioni poco frequenti, ma devono essere considerate in diagnosi differenziale ogni qualvolta il soggetto presenta sintomi riferibili a sofferenza renale in quanto, soprattutto nelle forme monolaterali, una diagnosi precoce può indirizzare verso una prognosi favorevole.

Le pseudocisti possono essere mono- o bilaterali e trovano origini diverse^{1,6}: in medicina umana è ampiamente dimostrato che, almeno per quanto riguarda le raccolte urinose perirenali, interventi chirurgici, formazioni neoplastiche, traumi, ipertensione renale, stasi venosa o altre situazioni che abbiano modificato i valori pressori all'interno del sistema collettore possono essere considerate tra le cause di pseudocisti perinefrica^{16,17,18,19,20,21}. Il tipo di trattamento dipenderà ovviamente dalla causa determinante¹.

Da un punto di vista classificativo, le pseudocisti renali vengono suddivise in base al tipo di liquido contenuto. Lo

stravasato persistente di *urina* attraverso una lacerazione parziale del parenchima renale può condurre a fenomeni litici del grasso perirenale accompagnati da processi proliferativi fibroblastici che determinano la formazione di una capsula fibrosa priva di epitelio^{1,2,10,15}. Uno stravasato acuto di *urina* non è di solito sufficiente per produrre i fenomeni descritti, in quanto l'*urina* viene rapidamente riassorbita¹. Anche un'emorragia intensa provoca un flogosi tale da determinare i processi descritti in precedenza (ematoma perirenale): il liquido contenuto nella cavità pseudocistica è in questo caso rappresentato da componenti ematiche (*sangue*)^{1,6,13}. È stata riportata anche la raccolta perirenale di *linfa* (linfocele perirenale); descritta nell'uomo che ha subito un trapianto renale¹, potrebbe trovare altre cause in qualsiasi tipo di processo che provochi ostruzione linfatica con successivo stravasato di *linfa*^{1,6}. Un capitolo sicuramente più ampio è rappresentato dalle c.d. pseudocisti di origine sconosciuta^{1,6,8,12,14}, ovvero da tutte quelle forme che non riconoscono nelle cause precedenti la vera origine e il cui contenuto si differenzia da *urina*, *sangue*, *linfa*; in questi casi non si è riusciti a puntualizzare il momento eziopatogenetico né clinicamente né mediante valutazione post-mortem^{6,8,9,11,14}.

Abbiamo documentato quattro casi di pseudocisti di origine sconosciuta nel gatto (vedi tabelle relative ai casi A, B, C, D); descriveremo il protocollo diagnostico e terapeutico seguito confrontandolo, dove necessario, con le metodologie riportate in bibliografia.

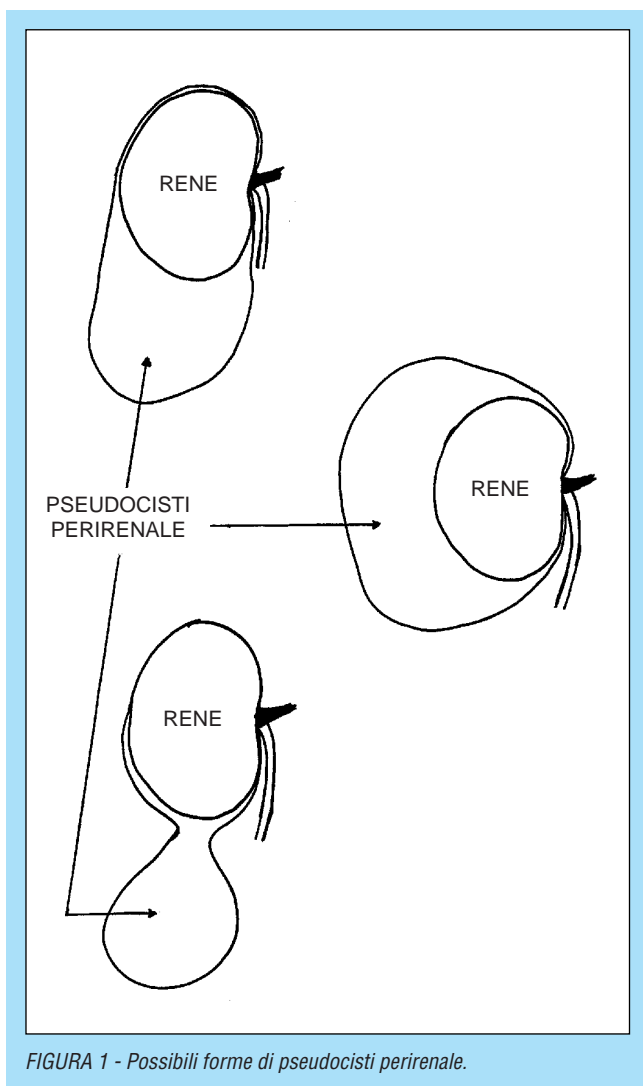


FIGURA 1 - Possibili forme di pseudocisti perirenale.

PROTOCOLLO METODOLOGICO E CRITERI DECISIONALI

I soggetti presentano sintomi variabili: dimagrimento, depressione del sensorio, disidratazione, polidipsia a volte accompagnati da disuria o pollachiuria, queste ultime conseguenti probabilmente all'effetto compressivo che la pseudocisti esercita sulla vescica urinaria. L'aumento di volume dell'addome, descritto spesso come caratteristico^{1,8,11,12}, è stato da noi rilevato solo nei casi A e C. La palpazione dell'addome evidenzia la presenza di una o due masse di consistenza fibro-elastica, non particolarmente dolenti, relativamente mobili, con superficie regolare; le masse occupano in maniera variabile la cavità addominale, fino a rendere particolarmente difficoltosa la valutazione palpatoria di altre strutture, come accadeva nei casi A e B.

Gi esami di laboratorio non sempre forniscono risultati indicativi: mentre infatti i casi A, B e D mostravano variazioni rispetto ai range normali di uremia e creatinemia^{1,2,8,13}, il caso C evidenziava livelli ematici di creatinina e azotemia sostanzialmente nella norma¹⁴. Sui casi C e D venivano inoltre condotte prove sierologiche che escludevano la positività a FeLV e FIV. Può essere utile ricorrere ad un esame delle urine, anche se i dati ottenibili non sono sempre probanti¹: sono comunque descritte proteinuria, emoglobinuria, presenza di leucociti nel sedimento, ma anche piuria e batteriuria¹⁴.

L'esame radiologico diretto può evidenziare la presenza di una o due masse radiopache rotondeggianti di dimensioni variabili e contorni regolari e definiti in corrispondenza delle sedi renali^{1,2,8,13,16} (Fig. 2). Non siamo mai ricorsi ad urografia discendente, anche se questa viene citata da diversi Autori^{1,2,8,13,22,23}; lo scopo della metodica è mettere in evidenza eventuali filtrazioni del mezzo di con-

Tabella 1
Caso A: Gatto Siamese m.a. 18 - Pseudocisti bilaterale

Sintomi	- anoressia, depressione del sensorio
Esame clinico	- masse addominali di consistenza duro-elastica, modicamente dolenti, non mobili
Esami ematologici	- aumento azotemia (104,8 mg/dl) e creatinemia (7,28 mg/dl)
Esame radiologico	- masse rotondeggianti radiopache in sede renale
Urografia	- NO
Ecografia	- raccolta liquida anecogena omogenea che circonda i reni, che appaiono appiattiti; non si differenziano corticale e midollare; ecogenicità generalmente aumentata
Aspirazione liquido preoperatoria	- NO
Intervento chirurgico	- all'identificazione della lesione è stata richiesta dal proprietario la soppressione del soggetto
Identificazione liquido	- trasudato
Referto istologico	- raccolta liquida perirenale rivestita da capsula fibrosa priva di epitelio. Reni: glomerulopatia infiammatoria cronica
Decorso post-operatorio	- — —

Tabella 2
Caso B: Gatto Persiano m.a. 11 - Pseudocisti monolaterale

Sintomi	- pollachiuria
Esame clinico	- massa addominale, consistenza duro-elastica, non dolente, poco mobile
Esami ematologici	- modico aumento azotemia (50,3 mg/dl) e creatininemia (3,2 mg/dl)
Esame radiologico	- NO
Urografia	- NO
Ecografia	- raccolta liquida anecogena omogenea che circonda il rene dx; le dimensioni dell'organo sono notevolmente aumentate rispetto al controlaterale; il rene dx mostra inoltre modificazioni evidenti di forma (aspetto smussato del polo caudale)
Aspirazione liquido preoperatoria	- NO
Intervento chirurgico	- drenaggio formazione pseudocistica e nefrectomia
Identificazione liquido	- trasudato
Referto istologico	- raccolta trasudatizia perirenale rivestita da capsula fibrosa priva di epitelio Rene dx: nefrite interstiziale cronica a focolai
Decorso post-operatorio	- soggetto attualmente in vita; i controlli ecografici relativi alla situazione del rene rimasto mostrano immagini sostanzialmente nella norma; gli esami ematologici relativi alla funzionalità renale non evidenziano anomalie

Tabella 3
Caso C: Gatto Meticcio f.m. 18 - Pseudocisti bilaterali

Sintomi	- depressione del sensorio, poliuria, polidipsia, stato di nutrizione scadente con appetito conservato
Esame clinico	- massa addominale rotondeggiante, consistenza duro-elastica, dimensioni un'arancia, mobile, non dolente
Esami ematologici	- aumento colesterolemia e delle globuline; test sierologici per FeLV e FIV negativi; test sierologico per FIP positivo, nessuna modificazione livelli azotemia e creatininemia
Esame radiologico	- massa addominale, rotondeggiante, moderatamente radiopaca di circa 10 cm di diametro in corrispondenza dell'area di proiezione del rene dx
Urografia	- NO
Ecografia	- raccolta liquida anecogena che circonda il rene dx ; la raccolta liquida si presenta disomogenea per la presenza di setti ecogeni che dalla capsula esterna si dirigono alla corticale del rene; perdita distinzione tra corticale e midollare; corticale iperecogena. Anche il rene sx presenta modificazioni strutturali: margini della corticale poco regolari e distinzione cortico-midollare poco evidente ; modica raccolta liquida perirenale
Aspirazione liquido preoperatoria	- essudato (ecoguidata con ago sottile 22 G)
Intervento chirurgico	- aspirazione liquido contenuto nella pseudocisti e asportazione della capsula; prelievo biptico effettuato su entrambi i reni (tru-cut 18 G)
Identificazione liquido	- v. sopra
Referto istologico	- raccolta liquida perirenale rivestita da capsula fibrosa priva di epitelio. Reni: nefrite interstiziale linfoplasmocitaria cronica a focolaio
Decorso post-operatorio	- a distanza di un anno non si hanno notizie di recidiva; i controlli ecografici evidenziano che la struttura dei reni non ha subito importanti variazioni; i livelli di azotemia e creatininemia si sono mantenuti nella norma

trasto e contemporaneamente valutare la funzionalità delle strutture renali^{2,13,23}.

Abbiamo sempre praticato l'esame ecografico^{5,13,22,23}: in tutti i casi il rene appariva circondato da una raccolta liquida anecogena, omogenea nei casi A, B e D (Figg. 3, 4, 6) o disomogenea per la presenza di setti ecogeni nel caso C (Fig. 5). Nel caso A i reni risultavano molto appiattiti e

non era possibile differenziare la corticale dalla midollare (Fig. 3): l'ecogenicità generale era notevolmente aumentata. Il caso B era caratterizzato da nefromegalia e modificazioni del contorno dell'organo (Fig. 4). I casi C e D mostravano modificazioni strutturali molto evidenti, con presenza di lesioni calcifiche seguite da cono d'ombra nel caso D (Fig. 6).

Tabella 4
Caso D: Gatto Meticcio m.a. 5 - Pseudocisti monolaterale

Sintomi	- depressione del sensorio, disidratazione, disuria, pollachiuria, polidipsia
Esame clinico	- massa addominale di consistenza duro-elastica, modicamente dolente, non mobile
Esami ematologici	- aumento azotemia (122 mg/dl) e creatininemia (7,28 mg/dl); test sierologici per FeLV e FIV negativi
Esame radiologico	- NO
Urografia	- NO
Ecografia	- raccolta liquida omogenea a carico del rene dx; corticale a contorno irregolare e lesione iperecogena calcifica nella midollare. Rene sx: corticale relativamente iperecogena: lesione rotondeggiante ecopriva a margini ben definiti in corrispondenza del polo craniale
Aspirazione liquido preoperatoria	- NO
Intervento chirurgico	- aspirazione liquido perirenale e asportazione capsula della pseudocisti. Biopsia corticale di entrambi i reni (tru-cut 18 G)
Identificazione liquido	- trasudato
Referto istologico	- raccolta liquida perirenale rivestita da capsula fibrosa priva di epitelio. Reni: periglomerulite cronica
Decorso post-operatorio	- deceduto dopo 6 mesi; non è stato possibile effettuare controlli ecografici né ematologici

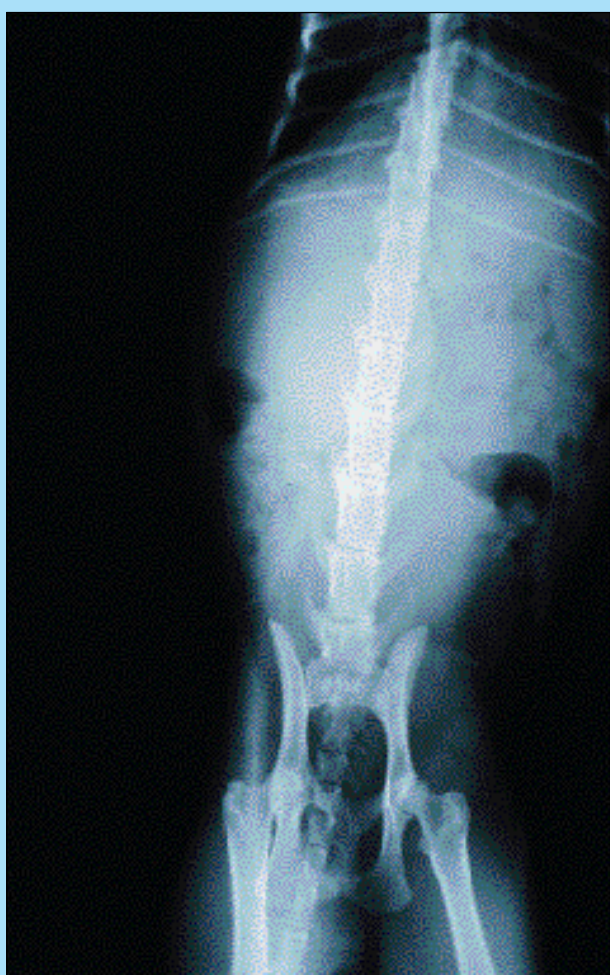

FIGURA 2 - Pseudocisti perirenale monolaterale: esame radiologico in proiezione VD. Si evidenzia nell'emiaddome destro una massa di grosse dimensioni moderatamente radiopaca che occupa la sede renale.

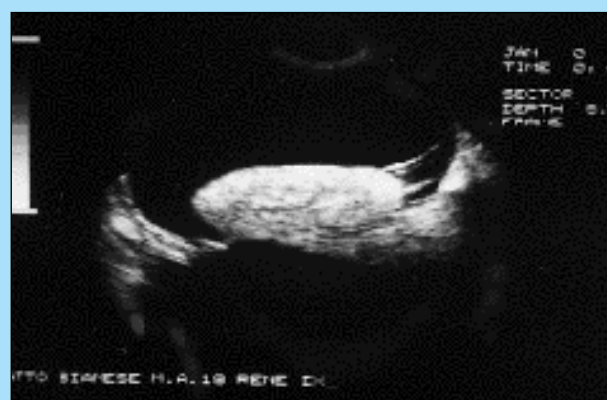

FIGURA 3 - Caso A - Rene dx: scan. long. Il rene è appiattito e appare sempre iperriflettente pur modificando opportunamente i guadagni, con scomparsa quasi totale della struttura riferibile alla midollare. L'organo è circondato da una raccolta liquida omogenea capsulata. Analoga situazione era rilevabile nel rene controlaterale.

Una volta riconosciuta la raccolta liquida perirenale, alcuni Autori⁸ consigliano di eseguire una puntura esplorativa che classifichi il liquido e possa meglio indirizzare verso la diagnosi; in realtà, poiché l'aspirazione del liquido non ha di solito scopi terapeutici^{6,23} (in quanto viene seguita da formazione di nuovo liquido o, nel caso di raccolta ematica, potrebbe essere seguita da emoperitoneo), abbiamo preferito nei casi A, B e D posporre l'identificazione del materiale in una fase successiva, seguendo altre indicazioni bibliografiche^{1,12,13}. Il caso C è stato invece sottoposto a prelievo del liquido con ago sottile. Il liquido raccolto, di colore giallo trasparente, presentava una cospicua componente proteica ad indicare l'origine infiammatoria dello stesso.

La laparotomia esplorativa si impone in tutti i casi in cui si sia identificata una raccolta liquida perirenale. Normalmente la raccolta perirenale mostra una parete traslucida e tesa di dimensioni variabili e può essere riconoscibile una fitta trama vascolare¹ (Figg. 7 A e B); in questa fase il rene non è di solito valutabile né facilmente palpabile⁸.

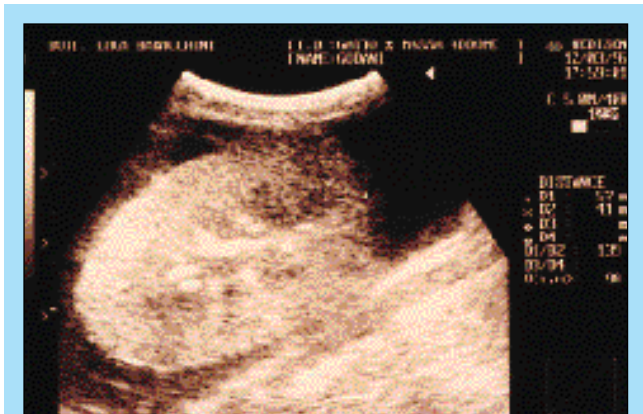

FIGURA 4 - Caso B - Rene dx: scan. long. Il rene presenta modificazioni di contorno con aspetto "smussato" del polo caudale ed è circondato da una raccolta liquida omogenea.

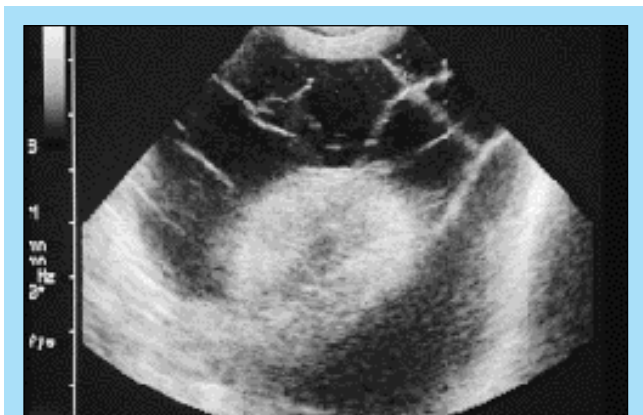


FIGURA 5 - Caso C - Rene dx: scan. obliqua. Non sono più riconoscibili corticale e midollare. La raccolta liquida che avvolge il rene è resa disomogenea dalla presenza di setti (immagini di parete).

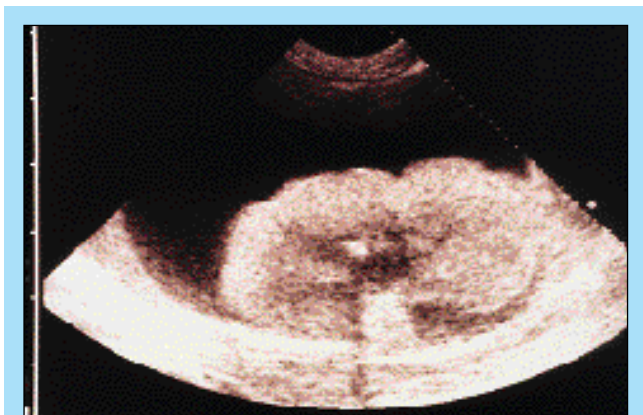

FIGURA 6 - Caso D - Rene dx: scan. long. Evidenti le modificazioni di contorno del rene che appare bozzellato; la midollare è ridotta e presenta una zona calcifica seguita da cono d'ombra. L'organo è circondato da raccolta liquida omogenea.

Prima di procedere all'incisione della parete della pseudocisti, abbiamo effettuato il drenaggio mediante aspirazione con ago: questa manovra evita la disseminazione del liquido in cavità peritoneale. Nei casi da noi esaminati il liquido raccolto intorno al rene è stato classificato come trasudato (A, B, D) (Fig. 8) o essudato (C): abbiamo perciò potuto definire tutte le lesioni osservate come pseudocisti di origine sconosciuta. Si procede quindi all'incisione della parete: in questo modo si evidenzia il rene e se ne valuta l'aspetto macroscopico (Figg. 9, 10 e 11). I reni presentavano superficie irregolare con zone fibrotiche e/o cicatriziali infossate (caso B, D) di colore bianco-giallastro. Altri Autori descrivono superfici renali regolari e apparentemente nella norma^{1,2,8}. È consigliabile sottoporre il rene (o i reni) interessati a prelievo biotico con tru-cut in modo da ottenere informazioni circa la reale situazione dell'organo: l'ideale sarebbe ovviamente poter disporre di queste informazioni entro il termine dell'intervento chirurgico, in modo da poter decidere con più obiettività quale indirizzo terapeutico seguire. Proprio la valutazione della situazione renale è il punto focale sul quale basare le nostre decisioni: in mancanza di dati istologici intra-operatori, ci si potrà basare sui valori ematici relativi alla funzionalità renale, sulle immagini radiologiche dopo somministrazione di un mezzo di contrasto^{1,2,8,13,22,23}, sulle immagini ecografiche^{5,13,22,23}, sulla visualizzazione diretta dell'organo dopo l'incisione della parete della pseudocisti.

PATOLOGIA FELINA

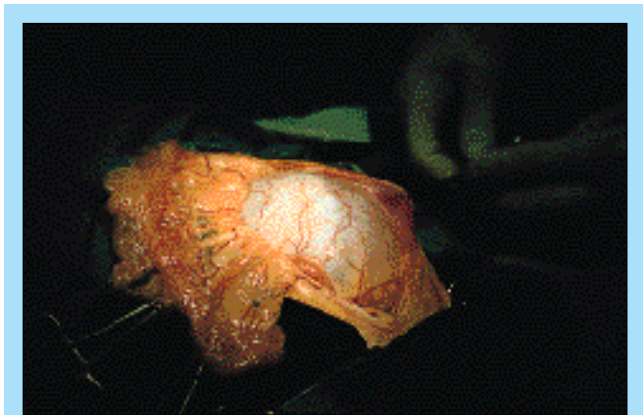


Figura 7A

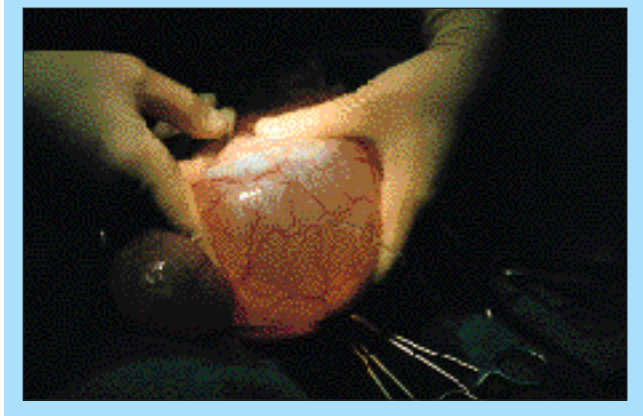


Figura 7B

FIGURA 7 - (A) Aspetto macroscopico della PPR: al di sotto della breccia operatoria compare la pseudocapsula tesa e traslucida, con trama vascolare ben riconoscibile. (B) Esteriorizzazione della pseudocisti.

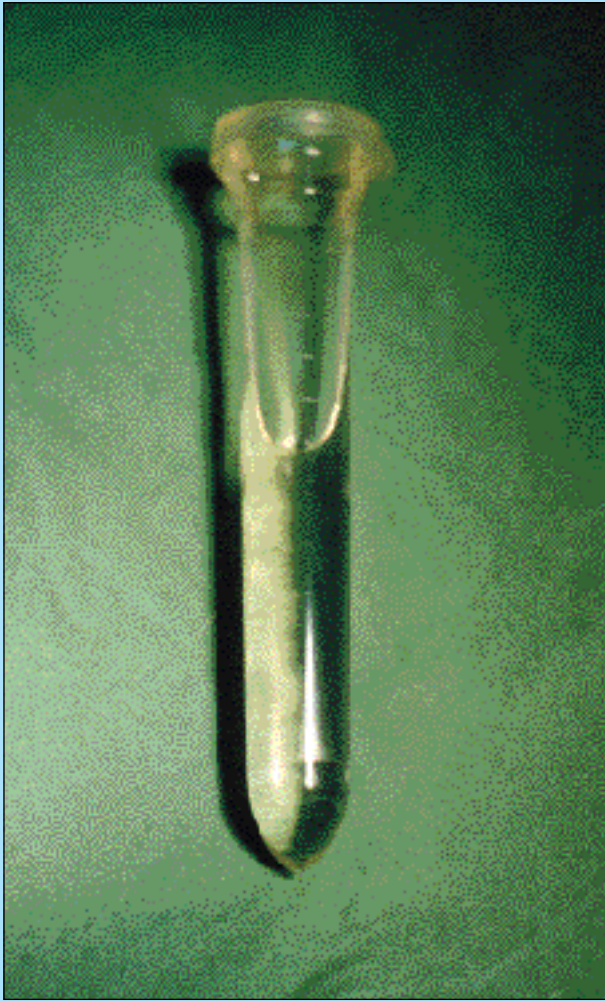


FIGURA 8 - Aspetto macroscopico del liquido drenato nel caso B (trasudato).

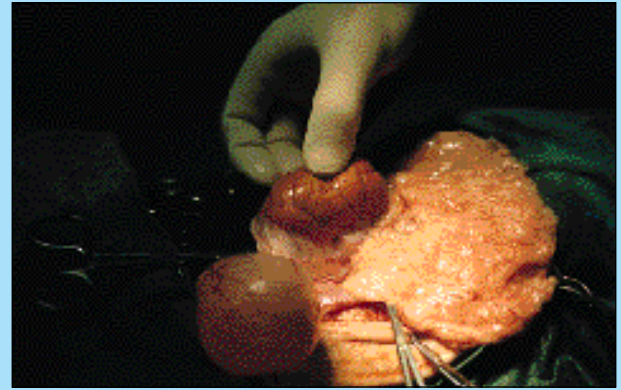


FIGURA 9 - Aspetto del rene dopo incisione della pseudocapsula (caso B): da notare l'aspetto smussato del polo caudale (corrispondente all'immagine ecografica) e la tenace aderenza della capsula della pseudocisti in corrispondenza di questa zona.

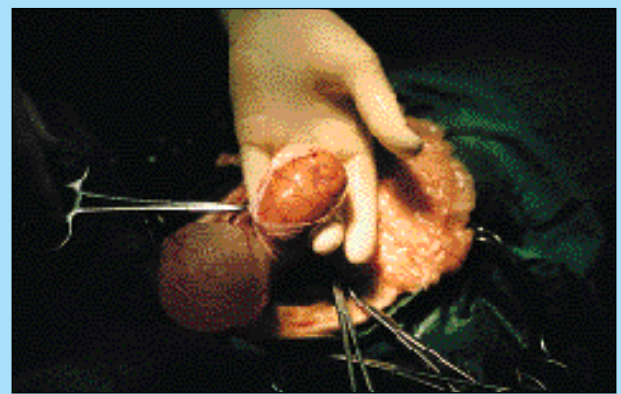


FIGURA 10 - Aspetto del rene dopo incisione della pseudocapsula (caso C): la nefromegalia è accompagnata da zone cicatriziali infossate e aspetto lardaceo con aree di colorazione giallastra frammiste ad altre di colore violaceo.

Nei casi C e D si è effettuato un prelievo bioptico con tru-cut delle corticali di entrambi i reni: nei casi A e B l'esame istologico è stato condotto sull'organo intero. I risultati degli esami istologici sono visibili nelle tabelle relative.

Le possibilità terapeutiche vengono sintetizzate principalmente come segue:

- 1) Nefrectomia^{2,6,12,13}: può essere effettuata in presenza di forme monolaterali di urinoma, ematoma o linfocele perirenale dei quali non si sia riusciti a trovare e correggere la causa determinante in mancanza di alterazioni evidenti del rene controlaterale o in caso di sospetto di forma neoplastica¹³. L'esame del rene controlaterale è necessario per escludere eventuali lesioni concomitanti che rendano vano il nostro intervento terapeutico¹².
- 2) Svuotamento della raccolta e asportazione della pseudocapsula, con drenaggio in cavità peritoneale del liquido^{1,2,6,8}. È la terapia descritta come metodo di elezione per il trattamento delle pseudocisti renali^{6,14}, anche se la sua attuazione non può prescindere da alcune importanti valutazioni quali età del soggetto, stato generale del medesimo, disponibilità del proprietario a seguire l'animale: nel caso A il proprietario ha optato per l'eutanasia. Può capitare che ad un primo intervento ne debba seguire un secondo analogo per rimuovere una pseudocisti nel frattempo formatasi a carico del rene controlaterale⁹.

Nel caso in cui si scelga l'opzione 2 è indicato provvedere a controlli periodici del soggetto con particolare riferimento alla valutazione dei dati relativi alla funzionalità renale e alla morfologia renale in modo da poter effettuare per tempo le opportune correzioni terapeutiche.

DISCUSSIONE E CONCLUSIONI

Le pseudocisti perirenali sono lesioni di non frequente riscontro in medicina veterinaria; devono comunque essere considerate in diagnosi differenziale ogni qualvolta si abbia il reperto clinico di nefromegalia (soprattutto nel gatto).

Gli esami collaterali svolgono un ruolo importante nella diagnostica differenziale: esami ematologici e delle urine, radiografia diretta e contrastografica, ecografia sono le tecniche più descritte in letteratura. Secondo la nostra esperienza l'ecografia pare essere l'esame strumentale più sensibile e meno invasivo per l'evidenziazione di una raccolta liquida perirenale: il reperimento di un'area anecogena perirenale, unica o multiloculata, delimitata da un'interfaccia iperecogena è abbastanza indicativo della lesione. L'ecografia consente inoltre il prelievo mirato di campioni diagnostici del contenuto: la determinazione del

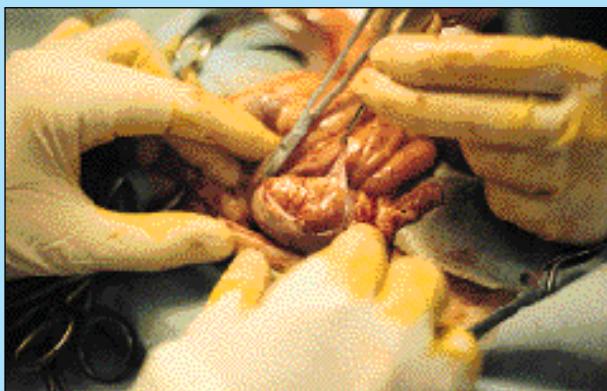

FIGURA 11 - Dissezione della pseudocapsula con l'ausilio di forbici (caso D): si notino le alterazioni della superficie renale.

materiale raccolto consente infatti di ipotizzare la noxa patogena e stabilire la terapia più idonea.

La terapia di elezione per le pseudocisti renali è comunque di tipo chirurgico e può essere sintetizzata in due punti fondamentali: 1) nefrectomia (effettuata nel soggetto B attualmente in vita) e 2) drenaggio della raccolta liquida e asportazione della parete al fine di impedire ulteriori danni da compressione a carico del parenchima renale e degli organi limitrofi. I due casi da noi trattati in questo modo hanno riportato risultati discordanti: mentre per quanto riguarda il caso C non si sono avute notizie di recidiva per circa un anno, periodo dopo il quale l'animale è stato perso di vista, il gatto D è deceduto dopo 6 mesi. Nel corso di questo semestre l'animale è stato controllato solo clinicamente, ma non è stato possibile, per motivi di ordine tecnico (soggetto randagio in colonia felina), effettuare una terapia mirata a sostenere la funzionalità renale né tantomeno imporre una dieta corretta, per cui siamo portati a ritenere che la gravità della situazione preoperatoria e soprattutto la completa impossibilità di impostare un protocollo terapeutico postchirurgico siano i principali responsabili dell'esito infausto. Sono citate come ulteriori possibilità la fenestrazione peritoneale⁶, praticata a scopo preventivo nell'uomo sottoposto a trapianto renale, e la paracentesi, che dovrebbe essere ripetuta ciclicamente (ogni 7-10 giorni) per un periodo variabile: il caso descritto è stato sottoposto a paracentesi ripetute per due mesi con asportazione di circa 100-150 ml di trasudato per volta da ciascuna raccolta perirenale, ma ogni intervento è stato seguito da rapido riempimento delle pseudocisti con contemporanea e progressiva disidratazione del soggetto⁶. Con particolare riferimento agli urinomi, è riportata la possibilità di effettuare il drenaggio delle urine previa nefrostomia per ridurre la compressione in attesa di trovare e correggere la causa dell'ostruzione²⁴. Ricordiamo infine che l'intervento chirurgico permette di effettuare agevolmente prelievi biotipici del parenchima renale e della parete delimitante la raccolta, la cui struttura è fondamentale per formulare una diagnosi di pseudocisti perirenale. La presenza di raccolte liquide perirenali rende infatti molto rischioso il ricorso a biopsie renali ecoguidate con tru-cut, che potrebbero scontinuarne in maniera eccessiva la pseudocapsula e che risultano molto indagine per l'impossi-

bilità di mantenere sufficientemente fermo l'organo all'interno della raccolta liquida.

Il presente lavoro spetta in parti uguali agli Autori.

Parole chiave

Gatto, pseudocisti perirenali, aspetti clinici, terapia.

Key words

Cat, perirenal pseudocysts, clinical aspects, therapy.

Bibliografia

1. Abdinoor D.J.: Perinephric pseudocysts in a cat. JAAHA 1980, 16, 763-767.
2. Geel J.K.: Perinephric extravasation of urine with pseudocyst formation in a cat. Journal of the South African Veterinary Association 1986, 57, 1, 33-34.
3. Nyland T.G., Matton J.S., Wisner E.R.: Perinephric pseudocyst in the cat. W.B. Saunders ed, Philadelphia, 1995, 110.
4. Marcato P.S.: Patologia sistemica veterinaria. Edagricole, Bologna 1974.
5. De Maio M., Basile M., Pennisi M.G.: Aspetto ecografico della pseudocisti perirenale in un gatto. Veterinaria 1997, 11, 6, 75-77.
6. Osborne C.A., Finco D.R.: Canine and feline nephrology and urology. Williams & Wilkins, Baltimore, 1995, 466-469.
7. Carlson R.A., Badertscher R.R.: Feline renal pseudocyst with metastatic carcinoma of the contralateral kidney. Feline practice 1993, 21, 6, 23-27.
8. Chastain C.B., Grier R.L.: Bilateral retroperitoneal perirenal cysts in a cat. Feline practice 1975, 5, 4, 51-53.
9. Kirberger R.M., Jacobson L.S.: Perinephric pseudocysts in a cat. Australian veterinary practitioners 1992, 22, 4, 160-163.
10. Lemire T.D., Read W.K.: Macroscopic and microscopic characterization of a uriferous perirenal pseudocyst in a Domestic Short hair cat. Vet. Pathol. 1998, 35, 1, 68-70.
11. Kraft A.M., Kraft C.G.: Renal capsular cyst in a domestic cat. VM/SAC 1970, 65, 692.
12. Ticer J.W.: Capsulogenic renal cyst in a cat. JAVMA, 43, 6, 613-614.
13. Wolf A.M., Leighton R.L., Watrous B.J.: Acid uric ureteral calculus and pararenal cyst in a cat. JAAHA 1979, 15, 767-773.
14. Miles K.G., Jergens A.E.: Unilateral perinephric pseudocyst of undetermined origin in a dog. Veterinary radiology and ultrasound, 1992, 33, 4, 277-281.
15. Tidwell A.S., Ullman S.L., Shelling S.H.: Urinoma (paraureteral pseudocyst) in the dog. Veterinary radiology 1989, 31, 203-206.
16. Khonsari H., Morehouse D.D., Mckinnon K.J.: Pararenal pseudocysts. British Journal of urology, 1971, 43, 164-169.
17. Arnold E.P.: Pararenal pseudocysts. British Journal of Urology 1972, 44, 40-46.
18. De Filippi C., Marras E., Patanella G.A., Masi G., Di Rosa G., Santoro B.: Riscontro ecografico di urinoma ad insorgenza prenatale secondario a rottura di fornice caliciale inferiore. Atti Congresso SIUMB 1997, Giornale italiano di Ultrasonologia, 8, 3, 164.
19. Venturoli N., Pini P., Tisselli N., Crespi C., Piscaglia F., Donati G., Bolondi L.: Comparsa e regressione spontanea di urinoma, in assenza di idronefrosi, in corso di uropatia ostruttiva. Atti congresso SIUMB 1997, Giornale italiano di Ultrasonologia, 8, 3, 167.
20. Radiographics. Image interpretation session. Ureteral injury as a complication of hemolaminectomy with subsequent development of a urinoma. 1995, 15, 1, 216-217.
21. Canossi B., Renzi E., Santini D.: Metastasi ureterale da carcinoma mammario lobulare. Rara causa di urinoma. Radiologia medica. Torino. 1995, 90, 1-2, 158-160.
22. Burk R., Ackerman N.: Small animal radiology and ultrasonography. A diagnostic atlas and text. Ed. W.B. Saunders, Philadelphia 1996, 335-336, 355.
23. Finn-Bodner S.T.: Perirenal pseudocyst. In Cartee R.E. et al.: Practical veterinary ultrasound. Williams & Wilkins ed. 1995, 182-184.
24. Slatter D.H.: Trattato di chirurgia dei piccoli animali. Edizione italiana tradotta e curata da M. Fedrigo e S. Valentini. Vol. II, Ed. SBM Noceto (PR), 1990.