

# TECNICHE DI ESECUZIONE E TRATTAMENTO DELLE TRACHEOSTOMIE\*

**PATRICIA COLLEY, DVM - MICHAEL HUBER, DVM, MS**  
*Animal Specialty Group*

**RALPH HENDERSON, DVM, MS**  
*Auburn University*

## Riassunto

La tracheostomia è un mezzo importante per trattare i pazienti in condizioni critiche o quelli con ostruzione delle vie aeree superiori. Le tecniche chirurgiche per l'esecuzione di una tracheostomia temporanea sono rappresentate dalla realizzazione di lembi trasversali o lembi di parete trasversali (orizzontali), verticali e ventrali invertiti e dalle procedure percutanee (Seldinger). Applicando le nozioni di anatomia e fisiologia della trachea e di guarigione delle ferite e rispettando le corrette tecniche operatorie e le modalità di trattamento postoperatorio è possibile prevenire alcune complicazioni. Quelle eventualmente associate alla tracheostomia permanente sono rappresentate dall'occlusione da parte di pliche cutanee e dalla stenosi dello stoma.

## Summary

*Tracheostomy is an important tool for managing critically ill patients or patients with upper airway obstructions. Surgical techniques for temporary tracheostomy include transverse flap; transverse (horizontal), vertical, and inverted ventral wall flaps; and percutaneous (Seldinger) procedures. Serious complications can be prevented if practitioners apply their knowledge of tracheal anatomy, physiology, and wound healing and follow proper surgical technique and postoperative management procedures. Potential complications associated with permanent tracheostomy include skinfold occlusion and stomal stenosis.*

Comuni situazioni di emergenza si possono verificare in caso di improvvisa compromissione delle vie respiratorie oppure nei soggetti in condizioni critiche che richiedono il sostegno a lungo termine della ventilazione o persino il by-pass permanente delle vie aeree superiori. In queste situazioni, si rendono necessari l'accesso chirurgico alla trachea (tracheostomia) e l'inserimento appropriato di un tracheotubo. Tuttavia, è possibile che dopo la risoluzione del disturbo si sviluppino complicazioni che mettono in pericolo la vita del soggetto. Il presente lavoro riguarda indicazioni e tecniche di tracheostomia temporanea e permanente, mantenimento in sede del tubo da tracheostomia e possibili complicazioni.

## INDICAZIONI

La tracheostomia temporanea può essere di durata breve (pari o inferiore a 6 ore) o intermedia (da giorni a settimane). La prima solitamente si impiega in corso di anestesia negli interventi sull'orofaringe, soprattutto se la riparazione della frattura richiede il ripristino della corretta occlusione dentale. La tracheostomia di durata intermedia generalmente si utilizza per trattare processi ostruttivi delle vie aeree superiori, traumi o danni tracheali.<sup>1-4</sup> L'ostruzione tracheale può conseguire a stenosi, traumi o processi neoplastici.<sup>1</sup> Le stenosi tracheali derivano da torsioni, anomalie vascolari e ascessi peritracheali.<sup>1</sup> Inoltre, i traumi indotti da corpi estranei intraluminali, ferite e precedenti interventi chirurgici possono andare incontro a guarigione per seconda intenzione con conseguente stenosi. Le neoplasie laringotracheali, benché piuttosto rare, possono provocare l'ostruzione progressiva delle vie aeree durante la loro crescita. Le forme neoplastiche laringotracheali più

\*Da "The Compendium on Continuing Education for the Practicing Veterinarian" Vol. 21, N. 1, gennaio 1999, 44. Con l'autorizzazione dell'Editore.

comuni sono rappresentate da mastocitoma, oncocitoma, adenocarcinoma, condrosarcoma, rhabdomyosarcoma embrionale, leiomioma, linfoma, osteocondroma, plasmacitoma, polipi e carcinoma squamocellulare.<sup>5,6</sup> La tracheostomia temporanea può essere impiegata per aggirare le vie respiratorie superiori in attesa che si risolva l'ostruzione in corso di radioterapia o durante la ventilazione di sostegno a lungo termine nei soggetti in condizioni critiche.

Le indicazioni per eseguire una tracheostomia permanente comprendono paralisi o collasso laringeo, radioterapia delle vie aeree superiori o dell'orofaringe, resezioni laringotracheali, ricostruzione frazionata della laringe, neoplasie nasali o gravi patologie respiratorie di tipo secretorio.<sup>7,8</sup> La tracheostomia permanente può persistere per il resto della vita del soggetto oppure essere chiusa chirurgicamente dopo la risoluzione della patologia primaria.

## ANATOMIA NORMALE DELLA TRACHEA

La trachea è un condotto flessibile e semirigido per il passaggio dell'aria che si estende dalla cartilagine cricoide alla biforcazione tracheale, dove si divide per formare i bronchi principali.<sup>9,12</sup> Il lume tracheale viene mantenuto da 35-45 anelli a C di cartilagine ialina, il cui numero varia in base a specie, razza e caratteristiche individuali.<sup>12,13</sup> Nel cane, la larghezza di un anello medio è pari a 4 mm in corrispondenza del punto più spesso, situato ventralmente e si restringe procedendo in direzione dorsale. In questa specie animale, il primo anello tracheale è completo ed è simile alla cartilagine cricoide da cui è parzialmente ricoperto.<sup>13</sup> I restanti anelli sono uniti fra loro in senso longitudinale grazie all'interposizione dei legamenti anulari fibroelastici di ampiezza pari a 1 mm.<sup>9,12</sup>

Dorsalmente, gli anelli tracheali sono uniti dalle fibre muscolari lisce trasversali del muscolo tracheale e, unitamente a mucosa, sottomucosa e avventizia formano la membrana tracheale dorsale.<sup>9,10</sup> La trachea cervicale viene mantenuta in sede da esofago (cranialmente) e muscolo lungo del collo (caudalmente) nel settore dorsale e dai muscoli sternoioidei (cranialmente) e da quelli sternocervicali e sternotiroideo (caudalmente) in quello ventrale.<sup>12,13</sup> Su entrambi i lati, la trachea è fissata da spessi fasci vascolonervosi contenenti tronco vagosimpatico, arteria carotide comune, vena giugulare interna e nervo ricorrente laringeo (situato all'esterno della guaina comune sul lato sinistro).<sup>12</sup> La porzione cervicale della trachea termina in corrispondenza del mediastino craniale e diventa trachea toracica.

La mucosa tracheale è costituita da epitelio colonnare ciliato pseudostratificato, contenente cellule basali, colonnari ciliate, caliciformi e colonnari non ciliate.<sup>1,10,12,14</sup> Lungo la maggior parte dell'epitelio, il rapporto fra cellule ciliate e cellule caliciformi è di circa 5:1.<sup>1,10</sup> Nella sottomucosa sono presenti fibre elastiche, cellule adipose e ghiandole tubulari sieromucose,<sup>10</sup> le quali possono secernere la stessa quantità di muco prodotta da 40 cellule caliciformi.<sup>1</sup> Gli anelli in cartilagine ialina unitamente ai legamenti anulari e al muscolo tracheale formano lo strato muscolocartilagineo, mentre l'avventizia è un manicotto lasso di tessuto fasciale che riunisce lo strato muscolocartilagineo al tessuto connettivo circostante.<sup>1</sup>

La trachea è vascolarizzata da rami delle arterie tiroidea

craniale, tiroidea caudale e broncoesofagea. Le arterie tiroidee craniale e caudale si anastomizzano nei peduncoli laterali e sono dotate di rami che vascolarizzano in modo segmentario le superfici ventrale e laterale dell'organo.<sup>1</sup> La membrana tracheale dorsale è vascolarizzata da rami delle arterie broncoesofagee.<sup>1</sup> I rami arteriosi, dopo essere penetrati nei legamenti anulari, si ramificano nella sottomucosa e comunicano con una fitta rete capillare subepiteliale.<sup>13,15</sup> Il drenaggio venoso è garantito dalle vene tiroidea, giugulare interna e broncoesofagea.<sup>16</sup> Il drenaggio linfatico prosegue verso i linfonodi cervicali profondi, mediastinici craniali, retrofaringei mediali e tracheobronchiali.<sup>1,17</sup>

La trachea è innervata dal sistema simpatico attraverso il tronco nervoso simpatico e dal sistema parasimpatico attraverso il nervo ricorrente laringeo.<sup>12,13</sup> La stimolazione simpatica inibisce la contrazione del muscolo tracheale e le secrezioni ghiandolari, mentre la stimolazione parasimpatica induce l'effetto opposto.<sup>10</sup>

## FISIOLOGIA NORMALE DELLA TRACHEA

Le funzioni principali della trachea sono la conduzione dell'aria verso e dalle vie aeree inferiori e la rimozione di particelle estranee dall'albero bronchiale.<sup>11</sup> Durante i normali movimenti cervicali, l'organo risulta flessibile e pervio grazie all'interposizione dei legamenti anulari flessibili fra gli anelli cartilaginei rigidi.<sup>1,11</sup> Benché il calibro della trachea subisca scarse modificazioni nel corso della respirazione normale, il lume si riduce del 50% durante la tosse.<sup>10</sup> Questo notevole restringimento deriva dalla contrazione del muscolo tracheale, che riduce lo spazio morto, accelera la velocità dell'aria e probabilmente favorisce l'espulsione mucosa durante il riflesso della tosse.<sup>13</sup>

Le particelle di materiale estraneo inalato e le secrezioni bronchiali in eccesso vengono eliminate dal tratto respiratorio mediante il sistema ascendente mucociliare (uno strato continuo di muco prodotto dalle cellule caliciformi e dalle ghiandole sieromucose) e spinte verso la laringe dalle cellule epiteliali ciliate alla velocità di circa 12,6 mm/min.<sup>1,10,11</sup> Il flusso di muco è più rapido nel gatto e nei cani giovani e viene accelerato dall'inspirazione di aria secca e calda.<sup>2</sup>

## GUARIGIONE DELLE FERITE TRACHEALI

La mucosa tracheale risponde allo stato irritativo aumentando la produzione di muco.<sup>10</sup> I traumatismi limitati allo strato mucoso guariscono mediante processi di migrazione, mitosi e differenziazione che conducono a completa rigenerazione epiteliale.<sup>1,18</sup> Ad appena due ore di distanza dal trauma, le cellule epiteliali marginali perdono le proprie ciglia, si appiattiscono e iniziano a migrare attraverso la lesione. Questi elementi migranti, guidati dalla sottostante lamina elastica, secernono enzimi che dissolvono il coagulo di fibrina che ricopre la mucosa esposta. A differenza di quanto accade nell'epidermide, la migrazione è limitata alle cellule ciliate colonnari marginali. Il processo mitotico entro gli epitelii basale e colonnare inizia dopo la migrazione cellulare; pertanto, il difetto viene ricoperto da epitelio di transizione entro 48 - 72 ore. La differenziazione in cel-

lule ciliate oppure caliciformi inizia dopo 96 ore. Lo sviluppo delle cilia o la differenziazione in cellule caliciformi completa la rigenerazione mucosa.

Le lesioni lineari a tutto spessore guariscono in modo analogo se la mucosa tracheale rimane in apposizione; invece, la perdita di mucosa produce soluzioni di continuo che vengono riempite da tessuto di granulazione e che in seguito vanno incontro a contrazione e riepitelizzazione (processo noto come guarigione per seconda intenzione).<sup>3,10,19</sup> La contrazione della ferita determina un certo grado di cicatrizzazione circolare; pertanto, le guarigioni per seconda intenzione solitamente comportano una riduzione di calibro del lume tracheale.

Le procedure di resezione e anastomosi e la tracheostomia inducono invariabilmente un certo grado di stenosi. I fattori favorenti la stenosi tracheale sono rappresentati da eccessiva tensione in corrispondenza del sito chirurgico, scarsa apposizione anastomotica, formazione di tessuto di granulazione e infezioni.<sup>1,19-21</sup> La tensione esercitata in corrispondenza di una linea di sutura anastomotica dipende dall'entità della resezione tracheale e dalla relativa elasticità della trachea.<sup>1,19</sup> Secondo le segnalazioni, il grado massimo di tensione prima che si verifichi la rottura della trachea è pari a 1,7 kg nel cucciolo e 1,0 kg nel cane adulto.<sup>22</sup> La guarigione è stata associata a un minore grado di infiammazione e a formazione di tessuto cicatriziale meno esteso se le cartilagini tracheali non sono compromesse.<sup>23-25</sup> In base al grado di stenosi luminale, molti autori hanno concluso che il tipo di incisione della trachea (lembo trasversale, orizzontale o verticale) non riveste importanza nello sviluppo della stenosi.<sup>24-27</sup>

## SONDE PER TRACHEOSTOMIA

### Scelta e inserimento

La scelta e l'inserimento appropriati delle sonde o tubi per tracheostomia possono influenzare il successo della procedura. In ambito veterinario è possibile scegliere fra un'ampia gamma di prodotti, di varie dimensioni, a lume singolo o doppio, dotati o meno di palloncino.

Le sonde a lume singolo devono essere rimosse e reinserite ogni volta che devono essere pulite, mentre quelle a lume doppio sono più semplici da gestire poiché la cannula esterna rimane in sede e quella interna può essere rimossa, pulita e reinserita. Ciò nonostante, il muco si può ancora accumulare distalmente alla cannula interna. Se la trachea è di piccolo calibro, non è in grado di accogliere le sonde a lume doppio. Ad esempio, il modello più piccolo di sonda per tracheostomia tipo Shiley®, a lume doppio<sup>a</sup> è dotato di diametro interno pari a 5 mm e diametro esterno di 9,4 mm. Il formato minore dello stesso tipo di sonda, a lume singolo, presenta diametro interno di 3 mm e diametro esterno di 4,5 mm.

Le sonde senza palloncino vengono impiegate nei soggetti in cui sia necessario bypassare le vie aeree superiori, mentre quelle con palloncino vengono utilizzate unicamente quando sia necessaria la ventilazione meccanica.

Una sonda per tracheostomia dotata di palloncino a volume elevato e bassa pressione è in grado di ridurre al minimo il danno a carico di mucosa e cartilagine tracheali.

La sonda tracheostomica ideale deve possedere un calibro che non superi metà del diametro del lume tracheale, deve estendersi per circa sei o sette anelli cartilaginei ed essere prodotta in materiale sterilizzabile in autoclave (ad es. silicone, argento o nylon), che non risulti irritante per la trachea, oppure essere di tipo monouso.<sup>4,28</sup> La sonda per tracheostomia<sup>a</sup> di tipo Shiley® soddisfa tutte queste esigenze ed è disponibile in diverse dimensioni (Fig. 1), con lume (o cannula) singolo o doppio e dotata o meno di palloncino.

È molto importante gonfiare in modo appropriato il palloncino per ridurre al minimo il rischio di necrosi da compressione e la conseguente stenosi tracheale. L'insufflazione adeguata controlla il quantitativo di aria presente nel palloncino per garantire la chiusura ottimale delle vie respiratorie.<sup>29</sup> Tale controllo, definito volume minimo occlusivo, si raggiunge nei soggetti sottoposti a ventilazione a pressione positiva, facendo defluire gradualmente piccole quantità di aria dal palloncino (da 0,25 a 0,5 ml) fino a che non risulta possibile rilevare con l'auscultazione una lieve fuoriuscita di aria in corrispondenza della pressione inspiratoria massima. Questo punto rappresenta il volume occlusivo minimo e la pressione nel palloncino non deve essere modificata tranne quando si sviluppino problemi con la ventilazione a pressione positiva e sia impossibile mantenere la pressione nelle vie aeree.<sup>29</sup> Quando la sonda tracheostomica sia stata inserita, occorre assicurarla con del nastro ombelicale intorno al collo del soggetto.

### Monitoraggio e assistenza

Le sonde per tracheostomia richiedono assistenza e monitoraggio intensivi per mantenere la pervietà e impedire lo sviluppo di complicazioni che mettono in pericolo la vita del soggetto (ad es. spostamento della sonda oppure occlusione della stessa da parte di sangue o muco). In alcuni soggetti, la sonda deve essere aspirata a intervalli di 15 minuti durante l'immediato periodo post-operatorio, mentre in altri casi è sufficiente eseguire controlli a intervalli di 4 - 6 ore. Le operazioni di manutenzione comprendono rimozione e pulizia della sonda o della cannula interna, aspira-

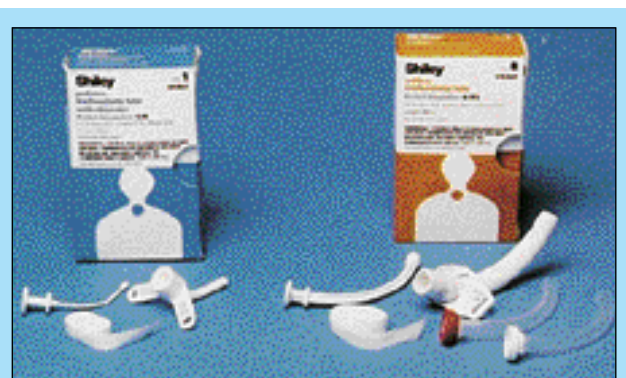

FIGURA 1 - La sonda per tracheostomia di Shiley® (a sinistra) soddisfa i criteri della sonda ideale. (A destra) sonda per tracheostomia di Shiley® con otturatore (Mallinckrodt Medical TPI, Inc.).

<sup>a</sup> Mallinckrodt Medical TPI, Inc., Irvine, California.

zione della trachea, mantenimento di un grado adeguato di umidità delle vie respiratorie e pulizia della stomia.

Prima di iniziare la procedura, i soggetti devono essere sottoposti a un periodo minimo di ossigenazione preventiva della durata di almeno 2 minuti poiché l'aspirazione tracheale può indurre ipossiemia che, a sua volta, provoca ipossiemia miocardica e contrazioni ventricolari premature. Inoltre, poiché la stimolazione vagale conseguente a irritazione tracheale può causare bradicardia, durante l'aspirazione i soggetti devono essere sottoposti a monitoraggio elettrocardiografico. La stimolazione vagale può anche indurre la comparsa di conati o di vomito; pertanto, l'aspirazione tracheale non deve essere eseguita immediatamente dopo il pasto. Nel gatto, la sonda deve essere controllata con maggiore frequenza poiché in questa specie sembra più probabile la formazione di muco spesso.

Durante l'aspirazione, la cannula interna della sonda tracheostomica, oppure l'intera sonda a lume singolo, deve essere rimossa e ripulita con una soluzione di clorexidina al 2% e, terminata l'aspirazione, deve essere risciacquata con soluzione fisiologica sterile prima di essere reinserita. Agendo in asepsi, si procede all'introduzione di un catetere da aspirazione sterile e di piccolo calibro attraverso la cannula esterna. L'aspirazione non deve iniziare prima che il catetere sia stato posizionato in modo appropriato entro il lume tracheale e non deve durare più a lungo di 10 - 12 secondi. Quindi, il catetere deve essere ruotato e allontanato, provvedendo a somministrare immediatamente ossigeno al soggetto. Se necessario, la procedura può essere ripetuta ma non deve mai essere prolungata negli animali che manifestino eccessivo fastidio o modificazioni respiratorie o cardiache.

È consigliabile utilizzare un catetere che provochi scarsa frizione, costituito da materiale morbido e flessibile (ad es. catetere da aspirazione o catetere in gomma rossa). Tutti i cateteri vengono misurati in 6, 8, 10, 12, 14, 16 o 18 Fr, che corrispondono rispettivamente a 2,0; 2,7; 3,3; 4,0; 4,7; 5,3 o 6,0 mm.

Le vie respiratorie vengono umidificate instillando soluzione fisiologica sterile (0,2 ml/kg) nella sonda per tracheostomia a intervalli di un'ora oppure mediante nebulizzazione. Nei soggetti con eccessiva secrezione bronchiale, la periodica compressione bilaterale ed energica del torace (*coupage*) è efficace per liberare le vie aeree profonde.

Il bendaggio deve essere sostituito almeno una volta al giorno verificando l'assenza di segni di infezione nel sito della stomia. La zona circostante la sonda deve essere ripulita con soluzioni diluite di polivinilpirrolidone iodio o clorexidina e il bendaggio (rotolo di garza soffice) deve essere sostituito per ridurre al minimo il movimento della sonda stessa.

## Rimozione

La sonda per tracheostomia deve essere rimossa non appena sia stata ripristinata la normalità delle vie respiratorie oppure quando non sia più necessaria la ventilazione assistita.<sup>30</sup> Per stabilire se il soggetto sia in grado di respirare adeguatamente senza la sonda, si procede a sgonfiare il palloncino (se presente), occludendo la sonda per consentire il ripristino del normale passaggio dell'aria e controllando la

ventilazione.<sup>4</sup> Se il passaggio dell'aria intorno alla sonda è impedito e l'occlusione provoca difficoltà respiratorie, occorre inserire una sonda di dimensioni minori e monitorare il soggetto. La sonda potrà essere rimossa quando, mantenendola occlusa, l'animale sia in grado di respirare normalmente. La sede di tracheostomia deve essere lasciata chiudere per seconda intenzione, asportando l'essudato prodotto localmente nel corso del processo di guarigione.<sup>4</sup>

## Complicazioni associate

Le complicazioni legate alle sonde per tracheostomia comprendono ostruzioni parziali o complete, comparsa di conati e vomito durante l'aspirazione, sviluppo di enfisema sottocutaneo, infezioni e necrosi tracheali.<sup>31</sup> Le complicazioni acute sono rappresentate da emorragie, danni a carico di strutture neurovascolari peritracheali, enfisema sottocutaneo, pneumotorace e pneumomediastino.<sup>11,26,30</sup> L'irritazione tracheale indotta dalla sonda può portare allo sviluppo di fistole tracheo-esofagee a carico della membrana tracheale dorsale e/o erosioni vascolari ed emorragie.<sup>32</sup>

Le stenosi luminali possono provocare riduzioni della sezione tracheale comprese dal 5% al 75%. La mucosa tracheale è estremamente sensibile ai traumatismi; infatti, se il palloncino della sonda endotracheale è troppo gonfio, nell'arco di poche ore la mucosa va incontro a fatti erosivi e al conseguente sviluppo di ulcere e restringimenti.<sup>33</sup> Le stenosi circonfenziali derivano da danni a carico della mucosa tracheale dovuti all'inserimento di sonde tracheostomiche di dimensioni eccessive o a insufflazione esagerata del palloncino. Le stenosi conseguono anche a eccessiva mobilità della sonda entro il lume tracheale, con possibili danni a carico della mucosa o degli anelli cartilaginei in corrispondenza dello stoma indotti dalla punta dello strumento. Diversi studi hanno dimostrato che il tipo di incisione tracheale riveste un ruolo di minore importanza nello sviluppo delle stenosi luminali.<sup>24,26,27,34</sup> I fattori principali favorevoli al processo stenotico sono rappresentati da numero di anelli cartilaginei danneggiati o rimossi, entità del movimento della sonda, durata della permanenza della sonda ed eccessiva pressione nel palloncino.<sup>25,33,35</sup> Gli interventi di resezione e/o anastomosi tracheale sono indicati per correggere le stenosi luminali di notevole gravità.

## TRACHEOSTOMIA TEMPORANEA

Le procedure di tracheostomia temporanea prevedono la realizzazione di lembi trasversali,<sup>34,36</sup> lembi della parete ventrale di tipo trasversale (orizzontale),<sup>10,11,30,37,38</sup> verticale,<sup>10,11,26,38</sup> e invertito<sup>26,38</sup> e tecniche percutanee (Seldinger).<sup>38</sup> Con questi sistemi, l'assenza di una stomia permanente richiede l'uso di una sonda per tracheostomia per mantenere la pervietà delle vie aeree. La sonda stessa agisce quale corpo estraneo provocando infiammazione, edema, iperproduzione di muco e ipomotilità ciliare, un'insieme di condizioni favorevoli allo sviluppo di complicazioni post-operatorie.<sup>10,12,13,32,37</sup> Inoltre, l'occlusione parziale o completa e la dislocazione della sonda tracheostomica sono complicazioni comuni che mettono in pericolo la vita del soggetto.<sup>30</sup>



## Lembo trasversale

I vantaggi della tracheostomia con lembo trasversale comprendono la facilità di rimozione e reinserimento della sonda tracheostomica da parte di un singolo operatore; inoltre, la procedura non comporta difficoltà tecniche<sup>34-36</sup> (Fig. 2).

L'accesso alla trachea viene realizzato attraverso un'incisione di 10 cm praticata lungo la linea mediana ventrale in sede cervicale ed estesa dalla cartilagine cricoide in direzione caudale.<sup>34</sup> I muscoli sternoioidei devono essere scostati in direzione laterale per esporre l'organo. Si devono localizzare i nervi ricorrenti laringei, in modo da non danneggiarli isolando la trachea dai muscoli sternoioidei e dall'esofago. I muscoli sternoioidei devono poi essere riavvicinati dorsalmente alla trachea, in corrispondenza del settore compreso fra il secondo e il settimo anello, allo scopo di spostarla ventralmente.

Il lembo trasverso viene realizzato incidendo longitudinalmente il quinto e il sesto anello tracheale, secondo un angolo di 30 gradi rispetto alla linea mediana, quindi praticando un'incisione trasversale attraverso i legamenti anulari interposti fra gli anelli quarto e quinto e fra sesto e settimo. Cute e sottocute devono essere chiusi parzialmente, in sede craniale e caudale rispetto alla stomia, lasciando scoperti minimo un anello caudalmente e uno cranialmente al lembo.

Attraverso il lembo, a due terzi di distanza dalla base dello stesso, si applica una sutura da materassaio in materiale non assorbibile e comprendendo cute, sottocute, cartilagine e mucosa tracheale. La sutura deve essere serrata lassamente, mantenendo le estremità del filo sufficientemente lunghe da consentire il movimento del lembo quando la sonda tracheostomica viene rimossa o sostituita. Quando quest'ultima non è più necessaria, il lembo trasversale deve essere fissato nella sua posizione normale lungo la trachea per mezzo di una sutura a punti staccati. La restante porzione di ferita deve essere lasciata guarire per seconda intenzione.

Benché la segnalazione originale<sup>34</sup> descriva il riposizionamento della trachea su un piano più superficiale mediante apposizione dei muscoli sternoioidei dorsalmente all'organo stesso, gli autori non considerano necessaria questa fase, tranne che nei soggetti con trachea profonda o con pieghe cutanee sovrabbondanti in sede cervicale (ad es. bulldog).

## Tecnica trasversale (orizzontale)

La tracheostomia trasversale consiste in un'incisione praticata nel legamento anulare compreso fra gli anelli tracheali terzo e quarto oppure quarto e quinto<sup>4</sup> (Fig. 3). L'accesso chirurgico viene realizzato attraverso un'incisione praticata lungo la linea mediana ventrale a partire dalla cartilagine cricoide ed estesa caudalmente per 4 - 6 cm.<sup>7</sup> I muscoli sternoioidei devono essere retratti lateralmente per esporre la trachea e per praticare un'incisione parallela nel legamento anulare fra terzo e quarto o fra quarto e quinto anello tracheale. L'incisione non deve superare metà circonferenza tracheale.<sup>7</sup> Da ogni cartilagine tracheale adiacente l'incisione si asporta un frammento ellittico

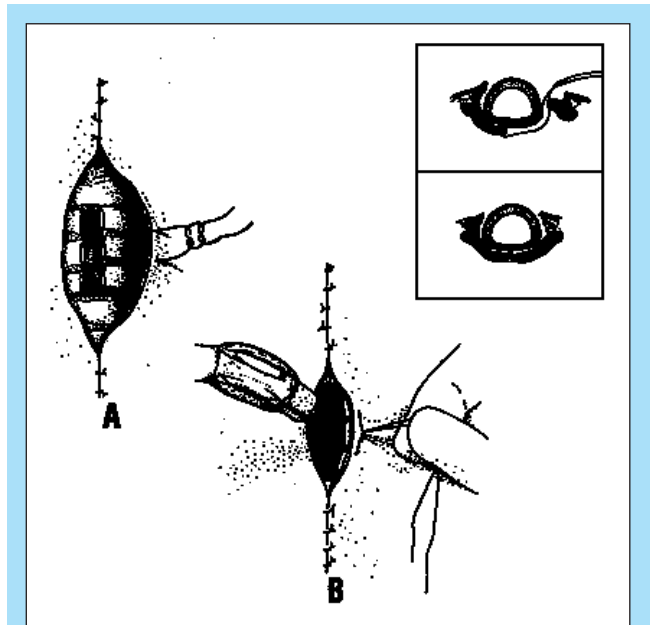


FIGURA 2 - La tecnica con lembo trasversale prevede (A) incisione della trachea e realizzazione di una sutura di impugnatura del lembo e (B) inserimento della sonda tracheostomica. (Riquadro) Applicazione della sutura nel muscolo sternoioideo dorsalmente alla trachea.

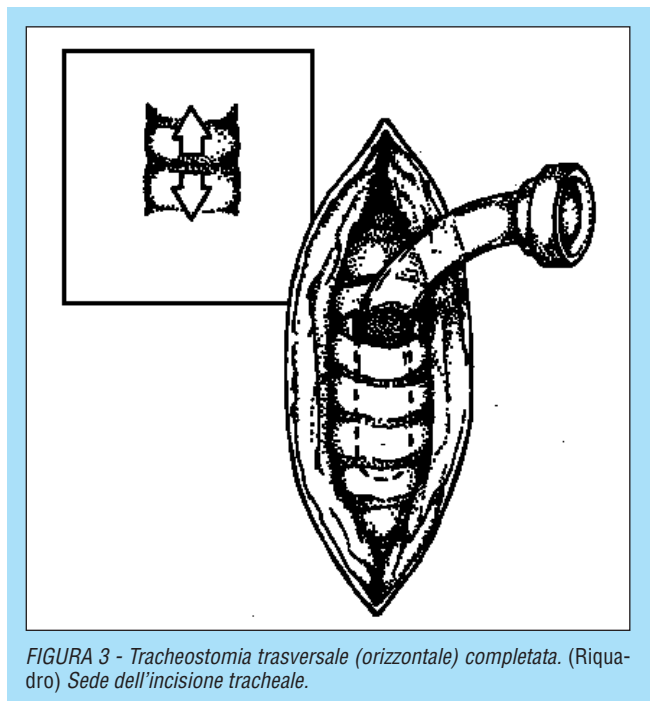


FIGURA 3 - Tracheostomia trasversale (orizzontale) completata. (Riquadro) Sede dell'incisione tracheale.

per favorire l'inserimento della sonda e ridurre al minimo l'irritazione locale.<sup>39</sup>

Si procede ad applicare una sutura in nylon o polipropilene intorno all'anello cartilagineo in sede immediatamente craniale e caudale all'incisione, mantenendo lunghe le estremità del filo. Questa sutura viene utilizzata per divaricare l'incisione tracheale quando la sonda viene inserita o rimossa. Dopo avere collocato la sonda, occorre riavvicinare i muscoli sternoioidei, il tessuto sottocutaneo e la cute.

In seguito a rimozione della sonda tracheostomica, l'incisione tracheale deve essere lasciata guarire per seconda intenzione.

## Tecnica verticale

Nella tracheostomia verticale, l'accesso è simile a quello seguito nella tecnica trasversale, benché preveda un'incisione lungo la linea mediana ventrale dal terzo al quinto anello tracheale (Fig. 4). Questa tecnica non è stata consigliata poiché la pressione esercitata dalla sonda tracheostomica sugli anelli rovesciati è in grado di indurre la necrosi della mucosa.<sup>2</sup>

## Lembo invertito della parete ventrale

Il lembo invertito della parete ventrale, che può presentare forma a U o a V, origina sulla superficie distale del quarto anello tracheale e si estende cranialmente attraverso il legamento anulare fra il secondo e il terzo anello tracheale (Fig. 5). Dopo avere inserito la sonda, il lembo deve essere ribaltato verso l'esterno e fissato ai muscoli sternoiodei utilizzando filo da sutura in nylon o in polipropilene. Quindi, si ripristina l'apposizione fra muscoli sternoiodei, tessuto sottocutaneo e cute.

Quando sia possibile rimuovere la sonda tracheostomica, la trachea può essere suturata oppure lasciata guarire per seconda intenzione. Se il lembo deve essere risuturato nella posizione d'origine lungo la trachea, si ricorre alla dissezione per incisione allo scopo di liberarlo dal tessuto circostante.<sup>38</sup> Il lembo può anche essere liberato mediante dissezione per via smussa e riportato alla posizione d'origine lungo la trachea senza ricorrere ad alcuna sutura. Lulenski e Batsakis<sup>38</sup> hanno valutato il grado di stenosi luminale conseguente a sutura del lembo e a guarigione dello stesso per seconda intenzione e non hanno rilevato differenze significative. Quando il lembo viene lasciato guarire per seconda intenzione, non è necessario ricorrere all'anestesia e il sistema si rivela particolarmente adatto nei soggetti che non possono tollerare ulteriori dosi di anestetico.

## Sonda percutanea

La tracheostomia con sonda percutanea (nota anche come tecnica di Seldinger) viene impiegata attualmente in medicina umana nei pazienti in condizioni critiche e che dipendono dalla ventilazione artificiale. La tecnica viene impiegata anche per accedere alle vie respiratorie nelle urgenze pediatriche.<sup>40</sup> Benché la tracheostomia con sonda percutanea non venga ampiamente utilizzata in medicina veterinaria, potrebbe rivelarsi utile quando sia necessario accedere rapidamente al lume dell'organo.

Occorre provvedere all'inoculazione intracutanea di lidocaina nella sede interessata e stabilizzare la cartilagine cricoide. Dopo avere localizzato il legamento anulare compreso fra la seconda e la terza cartilagine tracheale, il lume della trachea viene individuato servendosi di una siringa contenente soluzione fisiologica e raccordata ad un ago da 14-G (quando l'ago è in sede intraluminale vengono aspirate delle bolle). L'ago può servire quale guida per praticare un'incisione di 1 cm seguendone la superficie laterale lungo la linea mediana ventrale; quindi, attraverso l'incisione e all'interno del lume si inserisce una pinza emostati-

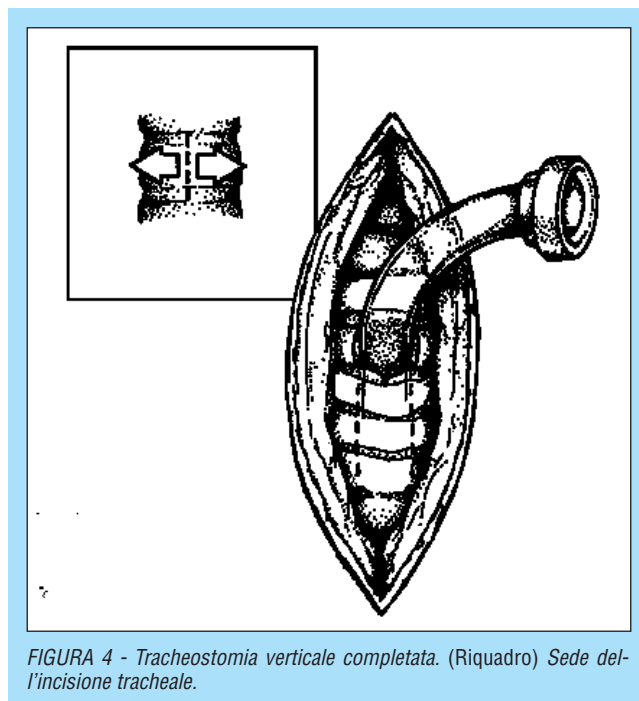


FIGURA 4 - Tracheostomia verticale completata. (Riquadro) Sede dell'incisione tracheale.

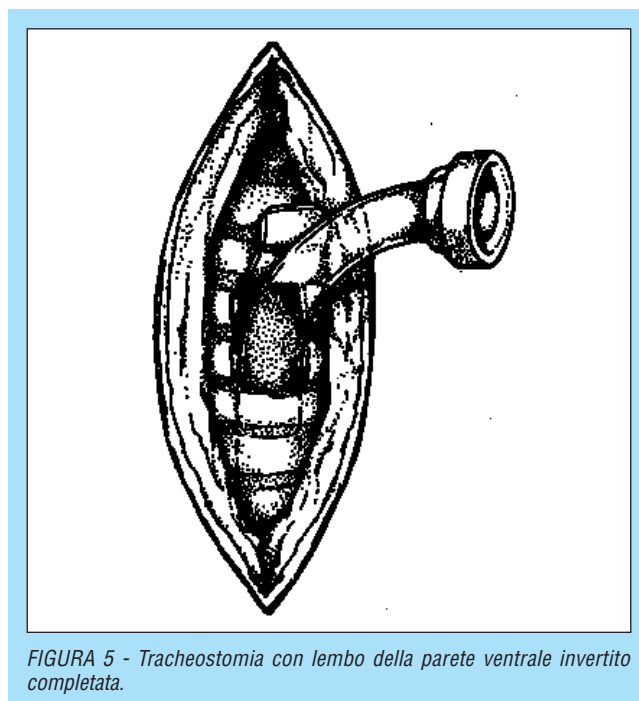


FIGURA 5 - Tracheostomia con lembo della parete ventrale invertito completata.

ca curva chiusa.<sup>2</sup> La pinza deve essere aperta per divaricare l'incisione e per permettere di inserire la sonda per tracheostomia.

## TRACHEOSTOMIA PERMANENTE

È possibile realizzare una stomia tracheale permanente a carico della parete ventrale dell'organo suturando la mucosa tracheale alla cute. La tracheostomia potrà persistere per il resto della vita del soggetto oppure essere chiusa chirurgicamente dopo la risoluzione della patologia primaria.




FIGURA 6 - La tracheostomia permanente prevede (A) incisione della trachea, (B) incisione della mucosa tracheale e (C) applicazione di una sutura per realizzare l'apposizione cute-mucosa. (D) Una tracheostomia completata.

## Tecnica

Adottando la tecnica descritta da Hedlund,<sup>7,41</sup> la trachea deve essere raggiunta attraverso un'incisione di 8-10 cm praticata lungo la linea mediana ventrale nella zona cervicale, partendo dalla cartilagine cricoide e procedendo in direzione caudale (Fig. 6). La trachea deve essere isolata dai muscoli sternoiodei, proteggendo i nervi ricorrenti laringei e l'esofago. Quindi, i muscoli sternoiodei devono essere riavvicinati dorsalmente alla trachea applicando diversi punti orizzontali da materasso, spostando la trachea su un piano più superficiale e attenuando la tensione sull'anastomosi fra mucosa e cute.

Partendo dal secondo o dal terzo anello tracheale, si procede all'escissione di un segmento rettangolare di parete tracheale ventrale, di lunghezza pari a 3 o 4 anelli e di larghezza pari a un terzo del diametro dell'organo.<sup>7,41</sup> È importante che la mucosa non venga coinvolta nell'incisione. Quindi, si passa ad incidere un analogo segmento di cute su ogni lato del difetto tracheale. Se la cute del soggetto è lassa o in presenza di adipe sottocutaneo sovrabbondante, è possibile procedere all'escissione di aree cutanee più ampie.

La chiusura della breccia inizia accostando la cute e la fascia peritracheale in sede laterale e i legamenti anulari in sede craniale e caudale, servendosi di suture intradermiche a punti staccati. A carico della mucosa tracheale si pratica un'incisione a forma di I o di H e se ne suturano direttamente i margini alla cute. La rimanente incisione situata cranialmente e caudalmente alla stomia viene chiusa come di routine.

## Assistenza

Nel periodo post-operatorio, la stomia deve essere controllata ogni 1 - 3 ore per escludere l'eventuale accumulo di muco e deve essere pulita quando quest'ultimo inizi ad occludere la sede tracheostomica o quando provochi eccessivi sforzi respiratori.<sup>8</sup> Con l'evolvere del processo di guarigione, l'intervallo fra i controlli cresce a 4 - 6 ore, quindi a 12 ore o in base alle necessità.<sup>8</sup>

I proprietari devono controllare con regolarità la sede tracheostomica (ogni 4 - 6 ore nel corso della prima settimana) e asportare delicatamente qualsiasi secrezione mucosa utilizzando cotone, tamponi o garze puliti e inumiditi, avendo cura di non rovinare la sutura.<sup>4</sup> L'igiene accurata della stomia prevede anche l'applicazione di pomate di vaselina nell'area circostante per impedire che il muco aderisca alla cute e ostruisca la stomia stessa.<sup>4,8</sup> L'intervallo fra i controlli igienici aumenta gradualmente, sino a ridursi ad un unico intervento giornaliero dopo il primo mese. I proprietari devono anche provvedere a rasare il pelo intorno alla stomia una o due volte al mese per evitare che si formino dei grovigli.<sup>4</sup>

## Complicazioni

La complicazione a lungo termine più frequente in caso di tracheostomia permanente è l'occlusione della stomia da parte di pieghe cutanee.<sup>8</sup> La complicazione si verifica in animali con pieghe cutanee o grasso sottocutaneo in eccesso che comportano l'occlusione della stomia, situazione che si verifica anche quando il collo è in posizione flessa. Nelle tracheostomie realizzate in sede più distale lungo la trachea, la frequenza di occlusione da parte di pieghe cutanee è maggiore.<sup>8</sup> Allo scopo di ridurre al minimo questa eventualità, nel corso della procedura iniziale si incide un'area cutanea più ampia prima di procedere alla chiusura fra cute e fascia peritracheale. L'occlusione da parte di pieghe cutanee può essere risolta anche mediante escissione di aree di cute di forma ellittica lungo il margine destro, sinistro e craniale della stomia in base alle necessità.<sup>8</sup> È possibile inserire una sonda per tracheostomia allo scopo di alleviare temporaneamente lo stato occlusivo.

Un'ulteriore grave complicazione è l'ostruzione della stomia da parte di secrezioni mucose, in particolare durante il periodo post-operatorio. Bisogna avvertire il proprietario di tenere l'animale all'interno, in un ambiente pulito, al riparo da polvere, sporcizia, fumo di sigaretta o fumo di legna. Infatti, queste eventualità ambientali possono indurre un aumento delle secrezioni tracheobronchiali con conseguente possibile ostruzione della stomia.<sup>8</sup>

Quando la sede tracheostomica va incontro a guarigione, è normale che persista un certo grado di stenosi locale (fino al 30%). Un processo stenotico eccessivo o progressivo induce la comparsa di ipoventilazione. Il grado di stenosi può essere ridotto al minimo adottando una tecnica chirurgica appropriata, coinvolgendo il meno possibile la mucosa tracheale e garantendo un'apposizione precisa fra cute e mucosa.<sup>4</sup> Se la stomia è di dimensioni troppo ridotte (lunghezza che raggiunge appena due o tre anelli cartilaginei) è possibile che si verifichi una stenosi completa; invece, quando la stomia è eccessivamente ampia (larghezza superiore a un

terzo della circonferenza tracheale) o eccessivamente lunga (più di 4 anelli cartilaginei) è possibile che si verifichi un collasso tracheale.<sup>4</sup> Allo scopo di limitare le possibilità di stenosi tracheostomiche, è essenziale impedire l'infezione della ferita e l'autotraumatismo, ricorrendo anche all'uso di pastoie o bendaggi intorno alle zampe.<sup>42</sup> Eventuali disturbi preesistenti, quali collassi tracheali o stati di tracheomalacia, devono essere individuati prima di praticare una tracheostomia permanente e corretti con protesi esterne ad anello al momento dell'intervento chirurgico.<sup>4</sup>

Un grado eccessivo di stenosi della stomia richiede l'escissione chirurgica del tessuto cicatriziale e il possibile ampliamento dell'incisione originale senza superare i quattro anelli in lunghezza e il 30% della circonferenza tracheale. L'intera cartilagine deve essere ricoperta mediante apposizione di cute e mucosa.<sup>42</sup>

Poiché il gatto risulta maggiormente predisposto alla produzione di uno spesso muco in sede tracheale, il recupero postoperatorio in questa specie deve essere monitorato attentamente. Può anche essere necessaria una pulizia più frequente dello stoma. Quando la stomia sia andata incontro a guarigione, è possibile che insorgano inconvenienti legati alla crescita locale di pelo; pertanto il proprietario deve essere invitato a mantenere rasata la zona circostante l'intervento.

Negli animali, non sono stati segnalati disturbi legati ad aspirazione di cibo, acqua o saliva. In uno studio, il 73% dei proprietari segnalava che l'animale aveva imparato ad espellere forzatamente il muco attraverso la tracheostomia.<sup>8</sup> Le infezioni polmonari non costituiscono un problema se il tratto respiratorio inferiore non risulta compromesso.<sup>4</sup> Lo sviluppo di polmonite *ab ingestis* o la morte per annegamento si possono verificare durante il bagno. Inoltre, i proprietari devono essere avvertiti che agli animali con tracheostomia permanente non è mai consentito nuotare.

## CONCLUSIONE

La tracheostomia è una parte importante del trattamento chirurgico di soggetti con patologie od ostruzioni a carico delle vie respiratorie superiori. L'adeguatezza di tipo di sonda scelta, pressione nel palloncino e trattamento postoperatorio consente di ridurre al minimo i rischi di complicazioni pericolose per la vita del soggetto e di sviluppo di stenosi dopo avere praticato una tracheostomia temporanea. La tracheostomia permanente garantisce sollievo in caso di sofferenza delle vie respiratorie superiori e consente al soggetto di vivere una vita pressoché normale. Applicando i principi fondamentali di manipolazione dei tessuti, trattamento della ferita e assistenza, si riducono al minimo gli inconvenienti post-operatori.

## Note sugli Autori

*Quando il presente lavoro è stato accettato per la pubblicazione, la Dr. Colley era affiliata all'Animal Speciality Group, Inc., Los Angeles, California; attualmente è affiliata al Newport Harbor Animal Hospital in Costa Mesa, California. Il Dr. Huber è affiliato all'Animal Speciality Group,*

*Inc. in Los Angeles ed è Diplomate of the American College of Veterinary Surgeons. Il Dr. Henderson è affiliato al Department of Small Animal Surgery, College of Veterinary Medicine, Auburn University, Alabama ed è Diplomate of the American college of Veterinary Surgeons and of American College of Veterinary Internal Medicine (Oncology).*

## Bibliografia

1. Tangner CH, Hedlund CS: Tracheal surgery in the dog— Part 1. *Compend Contin Educ Pract Vet* 5(8):599-603, 1983.
2. Nelson AW: Lower respiratory system, in Slatter DH (ed): *Textbook of Small Animal Surgery*. Philadelphia, WB Saunders Co, 1993, pp 777-804.
3. Finland RB: Temporary tracheostomy, in Bonagura JD, Kirk RW (eds): *Kirks Current Veterinary Therapy. XII. Small Animal Practice*. Philadelphia, WB Saunders Co, 1995, pp 179-184.
4. Hedlund CS: Tracheostomy. *Prob Vet Med* 3(2):198-209, 1991.
5. Withrow SJ: Tumors of the respiratory system, in Withrow SJ, MacEwen EG (eds): *Small Animal Clinical Oncology*. Philadelphia, WB Saunders Co, 1996, pp 268-286.
6. Yanoff SR: Tracheal defect and embryonal rhabdomyosarcoma in a young dog. *Can Vet J* 37:172-173, 1996.
7. Hedlund CS: Surgery of the upper respiratory system, in Fossum TW (ed): *Small Animal Surgery*. St. Louis, The CV Mosby Co, 1997, pp 609-647.
8. Hedlund CS, Tangner CH, Waldron DR, et al: Permanent tracheostomy: Perioperative and long-term data from 34 cases. *JAAHA* 24(5):585-591, 1988.
9. Evans HE: The respiratory system, in Evans HE (ed): *Miller's Anatomy of the Dog*. Philadelphia, WB Saunders Co, 1993, pp 463-493.
10. Hedlund CS: Surgical diseases of the trachea. *Vet Clin North Am* 17(2):301-332, 1987.
11. Bojrab MJ, Nafe LL: Tracheal reconstructive surgery. *JAAHA* 12(5):622-628, 1976.
12. Vasseur P: Surgery of the trachea. *Vet Clin North Am* 9(2):231-243, 1979.
13. Grandage J, Richardson K: Functional anatomy, in Slatter DH (ed): *Textbook of Small Animal Surgery*. Philadelphia, WB Saunders Co, 1993, pp 692-708.
14. Dallman MJ, Cribb PH: Structural considerations in tracheal disease. *Am J Vet Res* 40(4):555-558, 1979.
15. Sobin SS, Frasher WG, Tremer HM, et al: The microcirculation of the tracheal mucosa. *Angio* 14(4):165-170, 1963.
16. Evans HE: Veins, in Evans HE (ed): *Miller's Anatomy of the Dog*. Philadelphia, WB Saunders Co, 1993, pp 682-716.
17. Bezuidenhout AJ: The lymphatic system, in Evans HE (ed): *Miller's Anatomy of the Dog*. Philadelphia, WB Saunders Co, 1993, pp 717-757.
18. Peacock EE: Epithelization and epithelial-mesenchymal interactions, in *Wound Repair*. Philadelphia, WB Saunders Co, 1984, pp 15-37.
19. Hedlund CS: Tracheal resection and reconstruction. *Prob Vet Med* 3(2):210-228, 1991.
20. Mendez-Picon G, Hutcher NE, Neifeld J, et al: Long-term study of tracheal growth after segmental resection in puppies. *J Ped Surg* 9(5):615-619, 1974.
21. Peacock EE: Healing and repair of viscera, in *Wound Repair*. Philadelphia, WB Saunders Co, 1984, pp 438-484.
22. Lau RE, Schwartz A, Buerget CD: Tracheal resection and anastomosis in dogs. *JAVMA* 176(2):134-139, 1980.
23. Mendez-Picon G, Ehrlich FE, Salzberg AM: The effect of tracheostomy incisions on tracheal growth. *J Ped Surg* 11(5):681-685, 1976.
24. Natvig K, Olving JH: Tracheal changes in relation to different tracheostomy techniques. *J Laryng Otol* 95:61-68, 1981.
25. Bardin J, Boyd AD, Hirose H, et al: Tracheal healing following tracheostomy. *Surg Forum* 25:210-212, 1974.
26. Bryant LR, Mujia D, Greenberg S, et al: Evaluation of tracheal incisions for tracheostomy. *Am J Surg* 135:675-679, 1978.
27. Smith MM, Saundes GK, Leib MS, et al: Evaluation of horizontal and vertical tracheotomy healing after short-duration tracheostomy in dogs. *J Oral Maxillofac Surg* 53:289-294, 1995.



28. Smeak DD: Tracheostomy, tracheal resection. Proc 7th Annu Am Coll Vet Surg Symp:465, 1997.
29. Barker SG: Management of the tracheostomy patient. Proc 3rd Intl Vet Emerg Clin Care Soc 619, 1992.
30. Wheeler SL: Care of respiratory patients, in Slatter DH (ed): Textbook of Small Animal Surgery. Philadelphia, WB Saunders Co, 1993, pp 804-819.
31. Harvey CE, O'Brien JA: Tracheostomy in the dog and cat: Analysis of 89 episodes in 79 animals. JAAHA 18:563-566, 1982.
32. Hedlund CS, Tangner CH: Tracheal surgery in the dog— Part 2. Compend Contin Educ Pract Vet 5(9):738-747, 1987.
33. Cooper JD, Grillo HC: The evolution of tracheal injury due to ventilatory assistance through cuffed tubes: A pathologic study. Ann Surg 169(3):334-348, 1969.
34. Huber ML, Henderson RA, Finn-Bodner S, et al: Assessment of current techniques for determining tracheal luminal stenosis in dogs. Am J Vet Res 58:1051-1059, 1997.
35. Andrews MJ, Pearson FG: Incidence and pathogenesis of tracheal injury following cuffed tube tracheostomy with assisted ventilation: Analysis of a two year prospective study. Ann Surg 173(2):249-263, 1971.
36. Macintire DK, Henderson RA, Wilson E, et al: Transverse flap tracheostomy: A surgical technique for temporary tracheostomies of intermediate duration. J Vet Emerg Crit Care 5:25-31, 1995.
37. Harvey CE, Goldschmidt MH: Healing following short duration transverse incision tracheostomy in the dog. Vet Surg 3: 77-82, 1982.
38. Lulenski GC, Batsakis JG: Tracheal incision as a contributing factor to tracheal stenosis: An experimental study. Ann Otol 84:781-786, 1975.
39. Hedlund CS: Tracheostomies in the management of canine and feline upper respiratory diseases. Vet Clin North Am 24:873-886, 1994.
40. McLaughlin J: Emergency pediatric tracheostomy: A usable technique and model for instruction. Ann Emerg Med 15:463-465, 1986.
41. Hedlund CS, Tangner CH, Montgomery DL, et al: A procedure for permanent tracheostomy and its effects on tracheal mucosa. Vet Surg 11:13-17, 1982.
42. Smeak DD: Temporary and permanent tracheostomy. Proc 8th Annu Am Col Vet Surg Symp: 233, 1998.