

CORNER DIAGNOSTICO

Medicina d'urgenza



Miglior Caso Clinico presentato all'incontro
SIMUTIV del 25 marzo 2018



SIMUTIV
SOCIETÀ ITALIANA DI MEDICINA D'URGENZA
E TERAPIA INTENSIVA VETERINARIA

Marco Pelizzola, Med Vet, Dottorando di Ricerca
Alice Coden, Med Vet
Servizio Clinico Piccoli Animali - U.O. Medicina D'Urgenza
Dipartimento di Scienze Mediche Veterinarie
Alma Mater Studiorum - Università di Bologna
Via Tolara di Sopra 50, 40064 Ozzano dell'Emilia (BO) - Italia

PRESENTAZIONE CLINICA

Toby, cane pinscher, maschio di 8 anni e 7,5 kg, viene riferito al Pronto Soccorso dell'Ospedale Veterinario Universitario di Bologna. Il cane ha uno stile di vita *in-door*, senza alcuna patologia riportata in anamnesi, la profilassi vaccinale è regolare e l'ultima vaccinazione è stata effettuata da due settimane. I proprietari riferiscono afonia ed un'improvvisa ed acuta incapacità a deambulare. Il triage risulta nella norma, ma alla valutazione neurologica il paziente si presenta tetraplegico, con riflessi spinali assenti sui quattro arti ed una riduzione del riflesso palpebrale bilateralmente (Figura 1 e video 1). Le prime indagini laboratoristiche sono completamente nella norma, le sierologie per *Toxoplasma* e *Neospora* risultano negative, le valutazioni di diagnostica per immagini risultano nella norma. Il paziente viene ricoverato e tenuto in osservazione e, dopo circa 96 ore, sviluppa una sintomatologia respiratoria, caratterizzata da polipnea, respiro superficiale e cianosi. Viene eseguita un'emogasanalisi arteriosa, in ossigenoterapia *flow-by*: pH 7,32, pO₂ 140 mmHg, pCO₂ 58,2 mmHg, SO₂ 94%, HCO₃⁻ 28,6 mmol/L, BE 3,2 mmol/L, AG 7 mmol/L, K⁺ 4 mmol/L, Na⁺ 143 mmol/L, Cl⁻ 111 mmol/L, Ca²⁺ 1,21 mmol/L.

- 1) Qual è la prima diagnosi differenziale per il problema neurologico di Toby?
- 2) Che tipo di problematica è evidente all'emogasanalisi?
- 3) Come decidi di approcciare questo paziente dal punto di vista terapeutico?




Figura 1 - Paziente tetraplegico.



Video 1
Valutazione neurologica.
<https://www.scivac.it/it/v/16271/1>

Risposte alle pagine successive

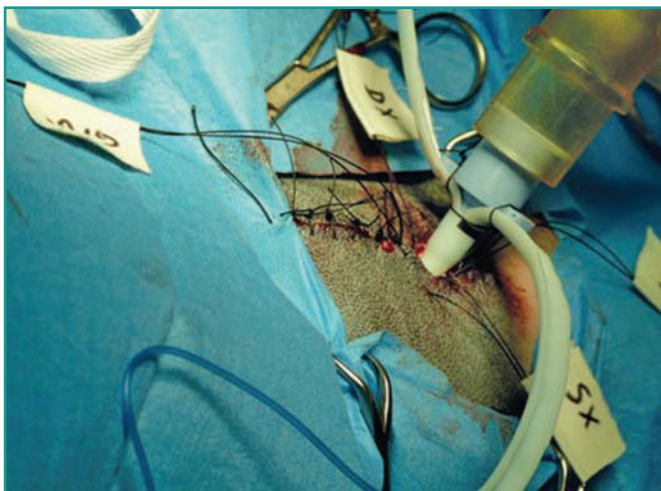

Figura 2 - Tracheostomia utile per la ventilazione assistita a paziente sveglio.

RISPOSTE E DISCUSSIONE

1) La prima diagnosi differenziale è una patologia del motoneurone inferiore acuta (*Lower Motor Neuron Disease* - LMND). Le cause riconosciute di LMND nel cane sono la poliradiculoneurite acuta, il botulismo, la paralisi da zecche e la *miastenia gravis*. Altre cause sospette sembrano essere polmiositi, polineuropatie, grave ipokaliemia ed alcune intossicazioni (es. organofosforici, antiaritmici, aminoglicosidi)^{1,2}.

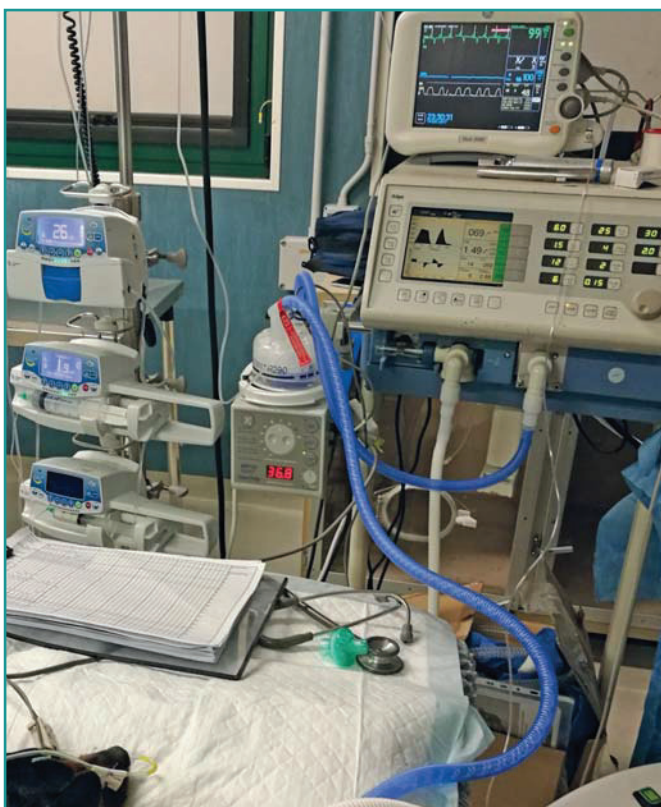

Figura 3 - Paziente con ventilazione SIMV+PSV in terapia intensiva.

2) È evidente un'acidosi respiratoria. Questo dato, unito alla sintomatologia clinica, deve indurre l'intensivista a sospettare un problema di ipoventilazione.

3) Dal punto di vista terapeutico, un paziente con grave distress respiratorio, associato ad ipoventilazione, deve essere sottoposto urgentemente a ventilazione meccanica.

La prima causa sospetta di LMND per Toby è la poliradiculoneurite acuta, una patologia relativamente comune che determina una tetraparesi o tetraplegia flaccida, ascendente ed acuta, la cui progressione può continuare fino a 10 giorni. In corso di LMND, la prognosi, in termini di recupero neurologico, varia tra le 5 settimane ed i 6 mesi¹. Possono esistere cause scatenanti, quali infezioni (es. *Campylobacter* spp.²) o vaccinazioni recenti, ma in molti casi il *trigger* iniziale rimane sconosciuto. La diagnosi sospetta si basa sui segni clinici, sul decorso della malattia e sulla possibile presenza di un fattore scatenante in anamnesi¹. Infatti, questo paziente è stato vaccinato nelle due settimane precedenti all'insorgenza dei primi sintomi. Nonostante si supponga che si tratti di una patologia di natura immunomediata, la terapia corticosteroidica non si è mostrata efficace. In alcuni casi, la sintomatologia può risultare particolarmente grave, infatti, oltre al coinvolgimento degli arti posteriori ed anteriori, si può assistere ad un interessamento dei nervi cranici e dei muscoli respiratori, quali diaframma e muscoli intercostali¹.

Nel caso di Toby, si è assistito ad un progressivo e rapido peggioramento neurologico indotto dalla LMND; gradualmente si è instaurato un coinvolgimento dei muscoli respiratori che ha determinato quella che viene definita "fatica respiratoria". Di conseguenza, il paziente ha mostrato un distress respiratorio ed una difficoltà di ventilazione avvalorata dall'emogasanalisi arteriosa. Infatti, nell'esame eseguito si evidenzia un'ossigenazione nella norma (con supporto di ossigeno *flow-by*) a fronte di un'ipercapnia e, quindi, di un'ipoventilazione. Questo dato deve indurre il clinico ad intervenire tempestivamente con la ventilazione meccanica assistita.

L'utilizzo della ventilazione meccanica è una procedura salvavita, ma prevede costi elevati per il proprietario ed un ampio utilizzo di risorse per lo staff medico. La sopravvivenza complessiva alla ventilazione è tra il 20 ed il 70%, in relazione alla patologia sottostante, con una sopravvivenza alla dimissione inferiore nei pazienti con patologie polmonari primarie, rispetto a quelli con patologie neurologiche^{3,4}.

In una prima fase d'urgenza, è stata eseguita un'intubazione orotracheale del paziente ed il problema respiratorio è stato supportato tramite una ventilazione assistita di tipo mandatorio a pressione positiva intermittente (*Intermittent Positive Pressure Ventilation - IPPV*), associata ad

un'anestesia TIVA (*Total IntraVenous Anesthesia*) con propofol e dexmedetomidina. Gli svantaggi sono quelli di non poter valutare adeguatamente la condizione clinica generale e neurologica del cane, di non poterlo alimentare spontaneamente e di aumentare i costi di gestione legati ai farmaci ed all'assistenza medico/infermieristica. Infatti, in una seconda fase, data la condizione di tetraplegia e l'incapacità di muovere la testa, si è optato per un approccio delle vie aeree tramite tubo tracheostomico (Figura 2). La tracheostomia ha il vantaggio di mantenere il paziente cosciente, infatti molti animali possono mangiare, bere ed interagire con i proprietari. È comunque necessario ricordare che anche la tracheostomia presenta possibili complicazioni, quali ostruzioni e dislocazioni del tubo, polmonite ab ingestis, ed edema del sito chirurgico⁵.

In questo modo, è stato possibile gestire il paziente senza anestesia, con solo una lieve sedazione (dexmedetomidina in CRI) ed una ventilazione mandatoria intermittente sincronizzata (*Synchronous Intermittent Mandatory Ventilation* - SIMV) associata a supporto pressorio (PSV) (Figura 3). La SIMV è una tipologia di ventilazione mandatoria in cui l'operatore può impostare il numero di respiri minimi da garantire al paziente, il *target* di volume o pressione e la sensibilità agli sforzi inspiratori spontanei del paziente. Tra un respiro mandatorio e un altro esiste una finestra di *trigger* nella quale il paziente può iniziare un respiro spontaneo che verrà accompagnato poi dal ventilatore, con un supporto di tipo pressorio. Se all'interno dell'intervallo di *trigger* il paziente non esegue un tentativo di respiro spontaneo il ventilatore garantirà un respiro mandatorio al termine

di quel periodo. In medicina veterinaria, la SIMV è una modalità ventilatoria consigliata in corso di malattie neurologiche che permettano di gestire il paziente senza ricorrere all'anestesia generale^{1,3}.

Toby è stato gradualmente svezzato dalla ventilazione assistita in circa 4 giorni. Nelle prime fasi è stato progressivamente ridotto il supporto pressorio (PSV), per poi ridurre il numero di respiri garantiti dal ventilatore. Il tubo tracheostomico è stato rimosso dopo 48 ore dal completo svezzamento. Appena le condizioni cliniche lo hanno consentito, il paziente è stato dimesso per iniziare un percorso fisioterapico presso una struttura specializzata. A 3 mesi si è ottenuta una risoluzione della sintomatologia neurologica e Toby ha riacquisito la capacità deambulatoria in maniera completa.

BIBLIOGRAFIA

1. Mariani CL. Peripheral Neuropathies, In Textbook of Veterinary Internal Medicine, Ettinger, Feldman, Cote. Ed. 8, Philadelphia, Elsevier, cap. 268, 2017.
2. Martinez-Anton L., Marena M., Firestone SM., Bushell RN., Child G., Hamilton AI. Long SN, Le Chevoir MAR. Investigation of the Role of Campylobacter Infection in Suspected Acute Polyradiculoneuritis in Dogs. *Journal of Veterinary Internal Medicine* 32:352-360 2018.
3. Rutter CR, Rozanski EA, Sharp CR, Powel LL, Kent M. Outcome and medical management in dogs with lower motor neuron disease undergoing mechanical ventilation: 14 cases (2003-2009). *Journal of Veterinary Emergency and Critical Care*. 21(5):531-541 2011.
4. Hopper K, Haskins SC, Kass PH, Rezende ML, Aldrich J. Indications, management, and outcome of long-term positive-pressure ventilation in dogs and cats: 148 cases (1990-2001). *Journal of the American Veterinary Medical Association* 230(1):64-75, 2007.
5. Nicolson I, Baines S. Complications associated with temporary tracheostomy tubes in 42 dogs (1998 to 2007). *Journal of Small Animal Practice*. 53(2): 108-114 2012