

La medicina sportiva nel cane atleta: il trauma muscolare



Il trauma muscolare risulta essere una lesione particolarmente frequente nel cane atleta, anche se spesso non diagnosticata nelle forme lievi, caratterizzate da una sintomatologia aspecifica con calo di performance. La presente review ha lo scopo di presentare la fisiopatologia del trauma muscolare nel cane, i diversi approcci diagnostici e il conseguente trattamento riabilitativo. Un corretto iter diagnostico e un buon approccio terapeutico consentono il ritorno all'attività sportiva e possono limitare l'aggravarsi della lesione, nonché ridurre l'incidenza di recidive. La bibliografia specialistica risulta però limitata sulla definizione dei corretti tempi di ritorno all'attività agonistica.



Giuseppe Spinella
Med Vet, PhD,
Dipl. ACVSMR,
Dipl. ECVSMR

INTRODUZIONE

La branca medica relativa alle patologie sportive dei cani atleti e da lavoro è in costante sviluppo, in conseguenza della crescente attenzione mediatica e sociale per le discipline agonistiche, che vedono numerose iscrizioni a società specialistiche sportive, club di razza e competizioni in campo nazionale e internazionale.

Le prime pubblicazioni scientifiche hanno visto, quale target di studio, il cane "da corsa" (Greyhound), indagandone le relative attività, caratterizzate dall'elevato sforzo muscolo-scheletrico e cardio-respiratorio richiesto durante le competizioni su pista^{1,2}. Successivamente, le indagini si sono spostate su tre differenti categorie "di lavoro" o agonistiche, che si differenziavano per tipologia di metabolismo e potenziamento muscolare: attività di breve durata ed elevata intensità (sprinting dogs), attività di media durata e media intensità (agility e cani da lavoro), endurance (corsa da slitta). Attualmente un numero sempre crescente di discipline sportive (flyball, disc-dog, freestyle) e sociali (cane da ricerca in superficie o su macerie) stanno affiancando le categorie sopra elencate, ampliando sul territorio nazionale la gamma di sport eseguiti dalla specie canina in affiancamento all'uomo³.

Sempre più di frequente i nostri pazienti risultano dunque ascrivibili a specifiche discipline sportive, ma poche

risultano le segnalazioni scientifiche che vedono il cane atleta come principale oggetto di studi clinici, al fine di migliorarne le prestazioni atletiche, rilevare precocemente eventuali patologie "professionali" e ipotizzare tempi e modalità di recupero.

Il soggetto atleta è particolarmente predisposto a traumi a carico dell'apparato locomotore e la diagnosi di patologie muscolari e tendinee rappresenta spesso una sfida nella pratica clinica veterinaria, poiché lesioni di lieve entità o subcliniche non sempre risultano facilmente identificabili^{4,5,6,7}. Uno studio retrospettivo multicen-

Il trauma muscolare rappresenta il 53% delle lesioni ortopediche su base traumatica diagnosticate nel cane da agility.

trico, condotto da Johnson e collaboratori (1994) su cani da compagnia, dimostrava che solo nel 5,3% dei soggetti con patologie ortopediche erano riportate specifiche patologie muscolo-tendinee⁴. Studi più recenti eseguiti su cani sportivi hanno invece dimostrato che il 32% dei cani che effettuano agility può incorrere in lesioni ortopediche, di cui il 53% è rappresentato da traumi muscolari⁶.

Scopo della presente review sarà dunque quello di analizzare il trauma muscolare, strettamente legato alle notevoli sollecitazioni che i muscoli ricevono durante l'attività agonistica, affrontandone gli aspetti fisiopatologici, l'approccio clinico e la riabilitazione.

Ricercatore Universitario presso il Dipartimento di Scienze Mediche Veterinarie (DIMEVET), Università Alma Mater Studiorum di Bologna.

*Corresponding Author (giuseppe.spinella@unibo.it)

Ricevuto: 24/10/2019 - Accettato: 15/01/2020

Il trauma muscolare acuto viene classificato in base all'estensione del danno e alla gravità: in lieve, moderato e grave.

FISIOPATOLOGIA DEL TRAUMA MUSCOLARE

Il trauma muscolare, impropriamente definito come "strappo", è rappresentato da una lesione che può realizzarsi in qualunque sede della struttura muscolare (inserzione tendine-osso o nel ventre muscolare propriamente detto), ma che di solito coinvolge la giunzione muscolo-tendinea, in quanto componente più sollecitata durante il movimento⁸.

Le lesioni traumatiche del muscolo vengono comunemente suddivise in acute e croniche. Le lesioni acute sono spesso esito di un movimento dal carattere "esplosivo" (ad esempio il salto ad elevata velocità) e sono di solito rappresentate da contusioni, lacerazioni, compromissione vascolare e traumi indiretti⁹. Il tessuto muscolare è particolarmente vulnerabile quando sottoposto a una contrazione di tipo eccentrico (contrazione in allungamento), in cui vengono esercitate forze intramuscolari di massima entità a fronte di un basso numero di fibre muscolari attivate. Anche lo scarso potenziamento di muscoli stabilizzatori o posturali, l'asimmetria di sviluppo dei muscoli agonisti e antagonisti, gli sforzi ripetuti e una fase di riscaldamento inadeguata concorrono alla maggiore incidenza di traumi muscolari nei cani atleti⁹. Uno studio di Cullen et al. (2017) ha specificatamente indagato il grado di attivazione di 4 muscoli dell'arto anteriore (Bicipite brachiale, Sovraspinato, Infraspinato e Tricipite brachiale) durante un percorso di agility nell'esecuzione del salto e del per-

corso su palizzata (A-frame). I risultati ottenuti hanno evidenziato come la massima attivazione muscolare osservata risulta da 1.7 a 10.6 volte superiore all'attività svolta durante la passeggiata, con maggior impegno durante il salto; gli autori sottolineavano dunque l'importanza di un corretto potenziamento muscolare e un idoneo protocollo di allenamento¹⁰.

Il trauma muscolare acuto è stato generalmente classificato in 3 differenti categorie sulla base dell'estensione del danno e delle caratteristiche cliniche^{7,11}.

Le lesioni di Grado I o Lieve coinvolgono meno del 5% del muscolo e possono presentare edema ed emorragie focali. Generalmente l'architettura muscolare risulta macroscopicamente mantenuta, così come la funzionalità. A livello microscopico, vedono principalmente coinvolta la linea Z del sarcomero, dove sono ancorati i filamenti sottili. Il conseguente danno a carico delle cellule muscolari, associato a un afflusso di calcio in ambiente extracellulare, è alla base dell'attivazione della risposta infiammatoria⁹. Queste lesioni vengono raramente notate dal proprietario e, di conseguenza, poco diagnosticate. Inoltre, se associate a un corretto periodo di riposo, si potrebbero risolvere con una guarigione "spontanea" in meno di una settimana⁷.

Le lesioni di Grado II o Moderato coinvolgono una percentuale maggiore del 5% del muscolo (5-50%), con una moderata rottura delle fibre muscolari e aumento dell'edema e dell'emorragia locale. Spesso coinvolgono la giunzione muscolo-tendinea^{7,12}.

La fase di guarigione necessita un perfetto equilibrio tra processo di rigenerazione e processo di cicatrizzazione, al fine di limitare l'estendersi della componente fibrosa.

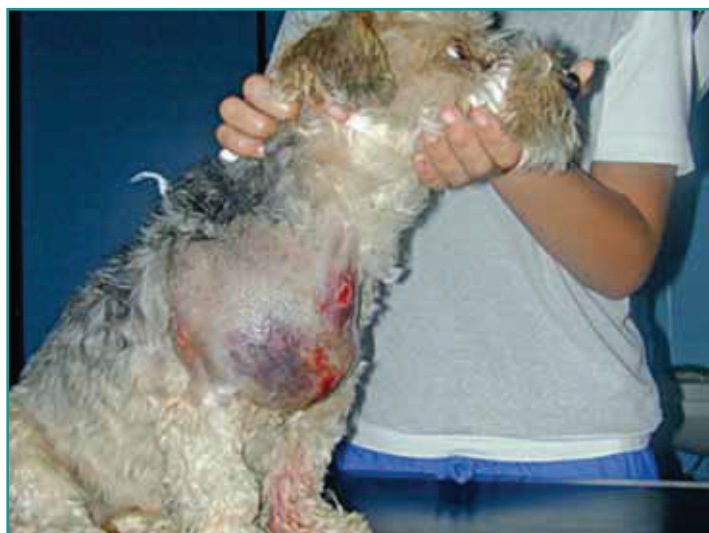

Figura 1 - Cane Yorkshire maschio anni 5. Trauma muscolare di grado III (grave) coinvolgente i muscoli pettorali e la regione della spalla destra.

Infine, le lesioni di Grado III o Grave presentano un coinvolgimento significativo del muscolo, con frequente estensione alla fascia e imponente formazione di edema ed emorragia (Fig. 1).

Le lesioni di Grado II e III sono caratterizzate, a livello microscopico, dalla rottura completa e numericamente significativa delle fibre muscolari. Se la fascia connettivale rimane intatta, si verifica la formazione di un ematoma intramuscolare; se invece anche la componente connettivale esterna si lacera, l'emorragia si distribuisce nello spazio intermuscolare e nel sottocute. Le lesioni più gravi comportano la completa perdita di funzionalità^{7,12}. A questa iniziale distinzione in 3 gradi si possono associare due classi intermedie: il Grado I – II e il Grado II – III, portando ad una classificazione finale come riportato in Tabella 1.

Le lesioni muscolari croniche invece risultano essere generalmente l'esito di microtraumi ripetuti nel tempo, in

Tabella 1 - Classificazione del trauma muscolare nel cane (tradotta da Cullen et al., 2017)⁷

Grado	Descrizione
Grado I – Lieve	Funzionalità mantenuta, < 5% del muscolo coinvolto, edema o emorragie focali
Grado I – II	Come il precedente ma con lieve lacerazione della fascia
Grado II – Moderato	Riduzione della forza della giunzione muscolo-tendinea, coinvolgimento > 5% del muscolo, moderato coinvolgimento delle fibre muscolari, aumento dell'edema e dell'emorragia
Grado II – III	Come il precedente ma con un interessamento moderato della fascia
Grado III – Grave	Lesione significativa a carico della fascia, lesione significativa o completa delle fibre muscolari, presenza significativa di edema o emorragia

cui il tessuto muscolare lesionato viene sostituito da tessuto fibroso afunzionale, esitando nelle cosiddette miopatie fibrose⁹. Queste lesioni possono generare *myofascial trigger points*, che alla palpazione dei muscoli superficiali si apprezzano come strutture nodulari dure e dense, in grado di stimolare una reazione algica nel paziente¹³. Questo tipo di lesione è spesso aggravata da una condizione di ischemia localizzata, acidosi e tumefazione. Lesioni continue, anche se di lieve entità, e sforzi muscolari ripetuti sono dunque alla base dell'instaurarsi di un circolo vizioso, che porterà a infiammazione e fibroplasia del tessuto con accorciamento muscolare permanente e sviluppo di aderenze. L'accorciamento muscolare prolungato comporterà infine una perdita della capacità di distensione del muscolo e l'insorgenza di una contrattura patologica⁹.

Un dettagliato approccio clinico al trauma muscolare prevede un approfondimento specialistico ortopedico e l'esecuzione di un'ecografia al fine di verificare: sede, estensione e tipologia del danno.

In generale, fattori quali tipologia del muscolo interessato, entità della lesione e dimensioni dell'area colpita fanno sì che il processo di guarigione possa esitare in una restitutio ad integrum (tramite rigenerazione di miofibrille funzionanti) oppure nello sviluppo di tessuto cicatriziale fibroso¹⁴. La sostituzione del tessuto muscolare con tessuto cicatriziale dovrebbe essere contrastata, poiché comporta la possibilità di recidive e una riduzione (fino al 50%) di forza di contrazione, resistenza ed elasticità¹⁴.

La fisiopatologia del trauma e il successivo processo di guarigione del muscolo scheletrico sono dunque caratterizzati da tre fasi: distruzione, riparazione e rimodellamento¹⁵. La fase di riparazione prevede la combinazione di due processi: rigenerazione diretta delle miofibrille e produzione di tessuto cicatriziale fibroso. L'esito della guarigione in termini di funzionalità muscolare è legato all'equilibrio tra questi due processi e

sente di specifici fattori, quali:

- Presenza di una fonte adeguata di mioblasti.
- Presenza di una matrice extracellulare intatta.
- Adeguata vascolarizzazione.
- Adeguata innervazione.
- Ridotta trazione sulla lesione in corso di guarigione⁸.

La compromissione di uno o più di questi parametri porterà a uno sbilanciamento nell'equilibrio del processo di guarigione a favore dello sviluppo di tessuto cicatriziale⁸.

APPROCCIO CLINICO E DIAGNOSTICA PER IMMAGINI

La valutazione clinica del soggetto affetto da trauma muscolare è spesso accompagnata da manifestazioni di zoppia di grado variabile a seconda del muscolo interessato e del grado di compromissione dello stesso. Tumefazione, algia localizzata e riluttanza al movimento sono dunque sintomi frequentemente rilevabili in corso di trauma muscolare. Nelle forme di lieve entità si potrebbe osservare anche solo un calo della performance sportiva e riluttanza a compiere determinati

esercizi più impegnativi, come il salto.

La visita ortopedica specialistica prevede il normale iter, ampiamente descritto per le lesioni muscolo-scheletriche, ed è seguita da approfondimento con tecniche di diagnostica collaterale, che permettono di valutare il grado e l'estensione della lesione¹⁶.

Le analisi ematobiochimiche rivelano spesso un transitorio aumento dei marker enzimatici di danno muscolare (Creatin chinasi – CK, Aspartato aminotransferasi – AST, Lattato Deidrogenasi – LDH, ecc.), anche se questa alterazione non risulta essere un parametro altamente specifico, in quanto tali enzimi non sono esclusivi di danno muscolare, né permettono di identificare specificamente l'estensione del danno^{17,18,19}.

L'esame radiologico risulta di limitata utilità nella fase acuta, mentre potrebbe evidenziare aree di mineralizzazione metaplastiche in corso di forme croniche. Ad esempio, in caso di miopatia cronica dei muscoli ileopsoas è possibi-

le osservare aree di mineralizzazione in prossimità del piccolo trocantere del femore²⁰. Rilievi simili nell'arto anteriore si osservano in corso di tendinopatia con mineralizzazione del muscolo sopraspinato (tubercolo maggiore dell'omero) o del muscolo bicipite brachiale^{21,22}.

L'esame ecografico risulta molto accurato in corso di lesioni acute e permette di valutare il grado di coinvolgimento del muscolo, la presenza di versamento ed eventuali alterazioni ecostrutturali compatibili con aree necrotiche, fibrotiche o emorragiche¹⁹. La non invasività dell'esame e la possibilità di esecuzione senza sedazione del soggetto rendono questo esame particolarmente utile anche nel periodo di riabilitazione, al fine di valutare lo stato di evoluzione e guarigione del muscolo traumatizzato⁷.

La Risonanza Magnetica consente una diagnosi dettagliata su sede e grado del danno. TAC e radiologia sono esami meno specifici e più utili in lesioni croniche.

All'esame ecografico il tessuto muscolare si presenta, in scansione longitudinale, diffusamente ipocogeno e intervallato da strutture lineari oblique iperecogene, legate alla componente connettivale (perimisio) e circondato da un'interfaccia iperecogena rappresentata dall'epimisio. In scansione trasversale i muscoli appaiono ipocogeni con disseminati spot iperecogeni ascrivibili alla componente connettivale^{23,24,25}. In corso di lesioni acute l'aspetto ecografico del muscolo varia notevolmente e si possono osservare: aumento di volume del ventre muscolare e aree disomogenee ipo- e/o iperecogene dovute a edema, infiammazione ed emorragie, abbondante versamento ipocogeno disomogeneo in presenza di distacco

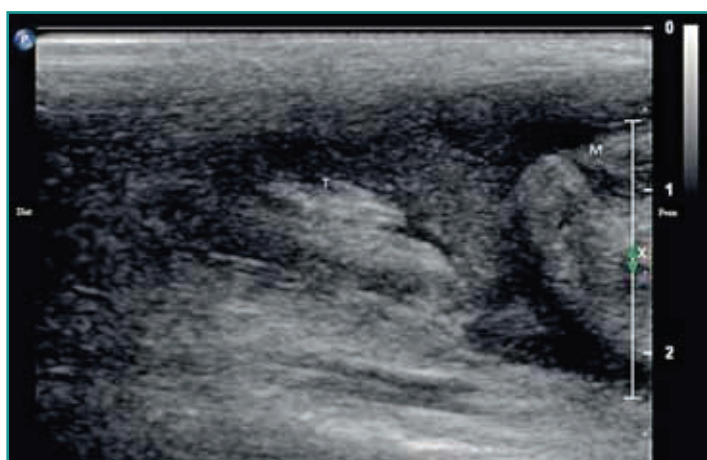

Figura 2 - Immagine ecografica relativa al distacco tendineo dalla giunzione muscolo-tendinea del capo laterale del muscolo gastrocnemio. Dist = distale; Prox = prossimale; T = tendine; M = ventre muscolare (Archivio ecografico del Servizio di Diagnostica per Immagini del DIMEVET).

totale o parziale in prossimità della giunzione muscolo-tendinea^{24,25} (Fig. 2). In campo umano, la recente introduzione della sonoelastografia ha inoltre permesso la visualizzazione di traumi di lieve entità non facilmente indagabili con tecnica B-mode²⁶.

Le lesioni croniche, correlate allo sviluppo di fibrosi, appaiono ecograficamente come aree iperecogene focali o diffuse nel parenchima muscolare, talvolta seguite da ombra acustica distale qualora coesista anche calcificazione o mineralizzazione tissutale²⁰.

A seconda del sospetto clinico emesso, al fine di ottenere una diagnosi più dettagliata, si può ricorrere a Risonanza Magnetica e Tomografia Computerizzata.

La Risonanza Magnetica può essere considerata la tecnica di diagnostica per immagini con più alto grado di specificità per la valutazione di lesioni muscolo-tendinee, nonostante la maggiore invasività rispetto all'ecografia^{9,27}.

Una corretta indagine in Risonanza Magnetica prevede l'esecuzione di sequenze pesate in T1, per definire anomalie anatomiche, e sequenze pesate in T2²⁸. Il tessuto muscolare normale è caratterizzato da un segnale ipointenso e omogeneo sia in T1 che in T2²⁹. In corso di lesioni traumatiche acute invece l'aspetto si modifica, creando generalmente un segnale iperintenso in T2²⁹.

Nel trauma acuto muscolare l'immediato approccio terapeutico prevede l'applicazione di: protezione, freddo, riposo, compressione e mancato carico.

La Tomografia Computerizzata (TC), pur presentando le criticità dell'esame radiografico, permette una migliore differenziazione delle specifiche strutture coinvolte dal trauma mediante ricostruzione tridimensionale, limitando dunque la sovrapposizione delle diverse strutture esaminate. Al pari dell'esame radiografico, l'esame TC risulta particolarmente utile nell'identificazione di lesioni a carattere cronico complicate da mineralizzazione e nella valutazione della loro estensione³⁰. Recentemente sono stati ottenuti interessanti risultati in caso di lesioni infiammatorie dei tessuti molli dell'apparato muscoloscheletrico con tecniche di tomografia ad emissione di positroni (PET-CT) marcato con 2-[18F]fluoro-2-deossi-D-glucosio³¹.

L'indagine diagnostica potrà poi essere completata, a seconda dei rilievi fin qui assunti, con esami artroscopici e/o cito-istologici. L'artroscopia in particolare, oltre a fornire informazioni sulle condizioni dell'articolazione secondariamente interessata da alterazioni per lesioni muscolari, potrà risultare utile in corso di lesioni a carico di tendini intra-articolari, come ad esempio il tendine prossimale del bicipite brachiale³².

RIABILITAZIONE DEL TRAUMA MUSCOLARE

La fisioterapia, quale tecnica di integrazione di terapia manuale e strumentale, è sempre indicata sia nelle lesioni muscolari acute che in quelle croniche, come unica terapia o come parte di un protocollo multimodale.

Generalmente il primo intervento terapeutico in corso di trauma è caratterizzato dall'acronimo inglese PRICE: *Protection, Rest, Ice, Compression, Elevation* (Protezione, Riposo, Terapia del freddo, Compressione e Prevenzione del carico)^{33,34}.

La prima fase della riabilitazione del trauma è il momento più delicato per un corretto recupero. Analgesia, esercizi passivi e applicazione di specifiche tecniche strumentali possono orientare la guarigione.

Protezione

Azione terapeutica, spesso realizzata tramite bendaggi della parte, necessaria per limitare ulteriori danni all'area danneggiata dal trauma, soprattutto in corso di lesione tendinea³⁴.

Riposo

Il riposo con immobilizzazione rappresenta la base di tutti i trattamenti riabilitativi: in medicina umana il trattamento degli atleti affetti da traumi muscolari acuti prevede infatti un riposo forzato per almeno 4-6 giorni successivi al trauma³⁵. Il riposo muscolare dopo un trauma riduce la formazione di emorragia e le dimensioni del tessuto cicatriziale, favorendo inoltre la maturazione e stabilizzazione del tessuto di granulazione nei traumi in cui si è verificata una perdita di sostanza significativa³⁴. Durante il processo di guarigione del muscolo è necessario favorire quanto più possibile l'immobilità della parte, almeno finché non si concluda la cosiddetta fase di riparazione o inizi la fase di rimodellamento. In queste fasi si può però influenzare, con opportuni esercizi di postura e minima trazione, l'andamento delle miofibrille lungo l'asse di contrazione muscolare. Va però considerato che la completa immobilizzazione della parte lesionata, se applicata per un periodo troppo prolungato, potrebbe portare ad un orientamento delle miofibrille non corretto rispetto alle linee di tensione, con riduzione della capacità di tensione del muscolo e della forza di contrazione¹⁵.

Terapia del freddo

L'applicazione della crioterapia deve avvenire nelle prime 48-72 ore successive al trauma mediante utilizzo di impacchi freddi. Gli effetti della crioterapia portano a:

1) riduzione del rilascio di istamina e vasocostrizione; 2) riduzione dell'edema locale; 3) riduzione delle emorragie; 4) abbassamento del metabolismo locale; 5) innalzamento della soglia di attivazione del fuso neuromuscolare; 6) riduzione della velocità di conduzione nervosa; 7) riduzione dello spasmo muscolare; 8) riduzione del dolore^{33,36}. È necessario non porre a diretto contatto con la cute la fonte di freddo: risulta quindi altamente consigliata l'interposizione di un panno o di appositi contenitori per ridurre il potenziale effetto traumatico *a frigore*³⁴.

Compressione

Al pari della "protezione", anche questa azione si può ottenere tramite il bendaggio dell'area interessata. L'utilizzo della compressione contrasta la formazione di edema ed emorragia a livello locale. Il grado di compressione andrà regolarmente controllato onde evitare complicazioni sul flusso ematico e linfatico (es. sindrome da compartimentalizzazione)³⁴.

Prevenzione del carico sulla parte traumatizzata

Quest'ultimo approccio terapeutico comporta la sospensione del carico sulla parte traumatizzata, al fine di limitare eventuali danni secondari da sovra-sollecitazione¹⁵.

A questo primo intervento terapeutico si può associare una terapia con antiinfiammatori e farmaci specifici per la corretta gestione del dolore e dello spasmo muscolare²⁷.

In fase avanzata si procede con l'introduzione di esercizi attivi, comprensivi di idroterapia.

Durante la fase infiammatoria della guarigione, la somministrazione di antiinfiammatori non steroidei (FANS) permette il controllo dello stato infiammatorio e la gestione del dolore associato³⁷. La letteratura meno recente riteneva che la somministrazione dei FANS esitasse in una guarigione ritardata per un'interferenza con l'iniziale fase infiammatoria del processo di guarigione^{38,39}: successivi studi hanno invece provato che l'impiego di questi farmaci è correlato clinicamente alla guarigione, limitandone l'applicazione alle iniziali fasi di riparazione muscolare⁴⁰. In medicina sportiva umana persiste comunque la convinzione che non vi sia una piena evidenza scientifica sul loro effetto benefico in corso di trauma³⁴.

In alcuni soggetti è necessario ricorrere all'utilizzo di analgesici per permettere una migliore gestione del dolore. In tal caso è raccomandato l'utilizzo di farmaci appartenenti alla famiglia degli oppioidi, qualora però quest'ultimi non risultino specificatamente controindicati⁹.



Figura 3 - Posizionamento in stazione con appoggio sul bipede anteriore.

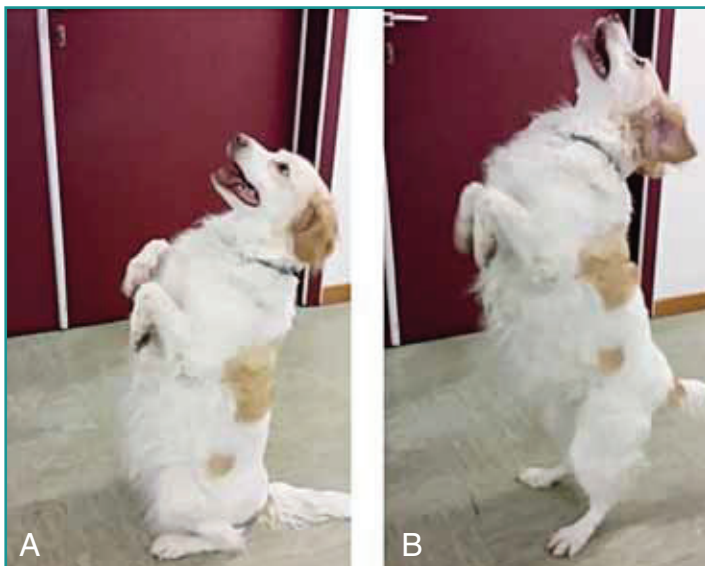


Figura 4 - Esercizio di rinforzo del treno posteriore in fase avanzata di guarigione (*beg-stand-beg*). L'immagine nel riquadro **A** mostra il soggetto raccolto sul posteriore con arti anteriori sollevati (*Beg*); il riquadro **B** la successiva fase di sollevamento sui posteriori (*Stand*).

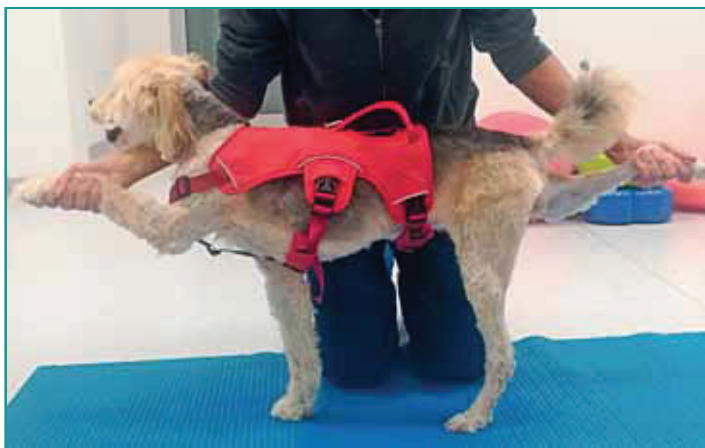

Figura 5 - Posizionamento con appoggio per bipede diagonale ("Snoopies position").

La ripresa dell'attività fisica prevede un'adeguata fase pre-allenamento (*warmup*), attività fisiche poco impegnative e un corretto monitoraggio e raffreddamento (*cooldown*).

Va comunque sottolineato che spesso il ricorso alla terapia farmacologica, in forme acute lievi, non risulta necessario poiché il comune approccio fisioterapico strumentale comporta un sinergico effetto analgesico e anti-infiammatorio³.

Un primo protocollo riabilitativo comporta l'impiego di diverse tecniche, tra cui: massaggi, PROM (Passive Range of Motion) ed esercizi di stretching controllati, laserterapia, stimolazione elettrica e ultrasuoni terapeutici^{14,27}. Questo approccio viene eseguito nella fase iniziale del trattamento della lesione, in modo da incoraggiare il paziente alla ripresa graduale del carico.

Nella fase avanzata di guarigione, si procede all'introduzione di esercizi di Active Range of Motion (AROM) in modo da stimolare il rinforzo muscolare e di stazione su bipede anteriore (Fig. 3) o posteriore (*beg-stand-beg*) (Fig. 4), posizionamento in *hemi-standing* e sollevamento arti in diagonale (Fig. 5), passeggiata su ostacoli bassi (cavalletti rails) (Fig. 6), camminata in pendenza (20°-40°) sia in salita che in discesa⁴⁰. È fondamentale che questi movimenti vengano eseguiti lentamente dal paziente e introdotti in modo graduale nel protocollo riabilitativo, al fine di permettere una corretta guarigione della lesione e il rinforzo dei gruppi muscolari adiacenti (agonisti e antagonisti). Gli esercizi possono essere ripetuti da 3 a 5 volte per sessione e più volte durante la settimana¹⁴.

In caso di lesioni croniche l'utilizzo di antiinfiammatori non steroidei è spesso inefficace e sconsigliato, considerata la finalità terapeutica di favorire una riacutizzazione del processo infiammatorio locale, che permetta un ri-



Figura 6 - Passeggiata su ostacoli bassi e distanza regolare.

modellamento delle fibre muscolo-tendinee¹⁴. Le tecniche di riabilitazione applicate in questo caso sono massaggio, diatermia, ultrasuoni terapeutici e Laser-terapia. Poiché le lesioni croniche possono essere anche secondarie ad alterazioni della normale postura e andatura del soggetto, è consigliato introdurre nel protocollo terapeutico una rieducazione della meccanica del movimento in modo da prevenire recidive e favorire la corretta guarigione del muscolo. Gli esercizi, sovrapponibili a quelli utilizzati in corso di lesioni acute,

devono essere sempre preceduti da una corretta fase di riscaldamento muscolare e di stretching. Si consigliano inoltre lunghe passeggiate a scopo riabilitativo. La guarigione e il ritorno all'esercizio in soggetti affetti da patologie croniche presentano dei tempi più lunghi rispetto alle lesioni acute¹⁴.

Al fine di ottenere il rinforzo muscolare è inoltre indicato svolgere sessioni di terapia in acqua sia in corso di lesioni croniche che acute (fasi avanzate), dal momento che le proprietà fisiche dell'acqua hanno non solo funzione di potenziamento, ma anche di drenaggio e massaggio in corso di eventi infiammatori^{3,14}. L'Underwater Treadmill (UWTM) o Treadmill in acqua è preferibile rispetto al nuoto libero, poiché in quest'ultimo caso il cane tende a compiere movimenti rapidi, afinalistici e non controllabili soprattutto con gli arti anteriori. Con UWTM è possibile monitorare e assistere il paziente, favorendo una corretta esecuzione del movimento e un'adeguata stimolazione propriocettiva in appoggio^{3,14}.

Qualunque sia il protocollo fisiatrico scelto, è fondamentale educare il proprietario al corretto monitoraggio del paziente, affinché un mancato controllo non vanifichi il lavoro riabilitativo fin qui svolto.

Nel caso di un atleta, il ritorno all'attività sportiva sarà condizionato dall'accertamento dell'avvenuta guarigione, successiva alla scomparsa della sintomatologia, introducendo esercizi di difficoltà crescente in modo da rieducare il muscolo e prevenire eventuali recidive. Nel caso ad esempio di un soggetto destinato all'agility, si devono evitare nella prima fase di allenamento, ostacoli di altezza eccessiva e l'attività di slalom. Si consiglia di introdurre piuttosto un'adeguata e lunga fase di riscaldamento (warm-up excercises) e di preferire percorsi con curve morbide e salti bassi. Alla fine del periodo di allenamento è indicata l'applicazione di crioterapia (5-10 minuti di applicazione) per ottenere un corretto raffreddamento del muscolo allenato (Cool Down excercises)⁴¹. Nel caso di difficoltà o rallentamenti nel processo di guarigione, si può ricorrere a terapie biologiche quali cellule stromali mesenchimali e/o plasma arricchito in piastrine

Il ritorno all'attività agonistica è strettamente correlato all'entità del danno, con tempi di recupero fino a 80 giorni secondo le linee guida imposte dalla medicina sportiva umana.

(PRP)^{34,42}. La somministrazione può avvenire sotto guida ecografica e, nei casi più gravi, possono rendersi necessarie più applicazioni. Anche in questo caso è fortemente indicata l'associazione con terapia riabilitativa⁴². La terapia chirurgica trova le principali indicazioni nei seguenti casi: inefficacia della terapia farmacologica e riabilitativa, presenza di lesioni fibrotiche irreversibili, rottura totale del tendine o frequenti recidive³⁷. La componente che più di frequente richiede un trattamento chirurgico è rappresentata dal tendine: a seconda della

patologia in atto, si potrà eseguire ad esempio tenotomia/tenectomia o stabilizzazione del tendine (reattachment, tenodesi) o tenorrafia⁸. Questi interventi riportano generalmente una prognosi favorevole *quoad functionem* in determinati muscoli, come ad esempio l'ileopectineo o l'infrapinateo, nonostante si possa avere un calo delle performance nel soggetto sportivo¹⁴.

PROGNOSI E TEMPI DI RIPRESA DELL'ATTIVITÀ SPORTIVA

La letteratura specialistica veterinaria è piuttosto scarsa e fornisce pochi dati relativamente al ritorno all'attività sportiva in conseguenza di un trauma muscolare, considerando in modo specifico il grado del trauma e la sede della lesione. A titolo esemplificativo e in previsione di una corretta valutazione scientifica in medicina veterinaria, è possibile avvalersi di dati attualmente presenti in medicina sportiva umana, pur considerando le inevitabili differenze biomeccaniche presenti tra la specie umana e quella canina. Uno studio eseguito da Pollock e collaboratori in medicina umana ha analizzato un gruppo di atleti, per lo più velocisti, affetti da lesioni acute del gruppo muscolare degli *hamstring* (muscoli bicipite femorale, semimembranoso e semitendinoso) diagnosticate entro 7 giorni dal trauma tramite risonanza magnetica. Tutti i pazienti sono stati sottoposti a visita fisiatrica e a successivo trattamento fisioterapico.

Il muscolo maggiormente coinvolto era il capo lungo del bicipite femorale (m. biceps femorii), mentre meno rappresentati erano il muscolo semitendinoso (m. semitendinosus), il muscolo semimembranoso (m. semimembranosus) e il capo corto del bicipite femorale o più muscoli contemporaneamente⁴³.

Dagli Autori veniva presa in considerazione una diversa scala di classificazione del trauma muscolare, oggi molto in uso in Medicina Sportiva Umana (Tabella 2)⁴³.

Lo studio ha dimostrato che il tempo necessario al ritorno all'attività sportiva aumentava proporzionalmente con l'aumento del grado di lesione osservata. In particolare, lesioni di grado 1 e 2, indipendentemente dal-

Tabella 2 - Classificazione in base a grado e sede delle lesioni muscolari secondo le ultime linee guida della Medicina Sportiva nell'uomo (tradotto e modificato da Pollock et al., 2015)⁴³

Grado	Descrizione
0a	Area focale di lesione muscolare con dolore dopo esercizio
0b	Dolore muscolare generalizzato a seguito di un esercizio insolito
1a	Trauma mio-fasciale lieve
1b	Trauma lieve a livello della giunzione muscolo-tendinea
2a	Trauma mio-fasciale moderato
2b	Trauma moderato a livello della giunzione muscolo-tendinea
2c	Lesione moderata intratendinea
3a	Trauma miofasciale esteso
3b	Trauma esteso a livello della giunzione muscolo-tendinea
3c	Lesione intratendinea estesa
4	Lesione muscolare a tutto spessore
4c	Lesione tendinea a tutto spessore

la sede, presentano un tempo medio di ritorno all'attività sportiva variabile tra i 7 e i 20 giorni. Nel caso invece di lesioni di grado 3 e 4, la media in giorni di ritorno all'attività sportiva si attestava intorno agli 80. Inoltre, le lesioni con coinvolgimento del tendine, indipendentemente dal grado, presentavano il maggior numero di recidive (circa 20% dei casi analizzati)⁴³.

Osservazioni personali dell'autore mostrano tempi simili di recupero in cani da compagnia e soggetti atleti, ma una corretta analisi corredata da dati statistici per specie, sport e sede di lesione si rende assolutamente necessaria per formulare indicazioni prognostiche valide per i nostri pazienti.

RINGRAZIAMENTI

Un sentito ringraziamento va alla Prof.ssa Simona Valentini per il supporto tecnico sulla bibliografia e sul testo, ai dottori Daniele Terni e Enrico Bruno e alla Sig.ra Sefora Navazio della Kinetic dell'Ospedale Veterinario "I Portoni Rossi" per aver messo a disposizione l'ambiente e la strumentazione per le immagini relative alla riabilitazione. Ringrazio inoltre la dott.ssa Davoli, che ho seguito come relatore e che ha successivamente trattato nella propria tesi alcuni argomenti riportati all'interno dell'articolo, e il dott. Stefano Zanardi.

PUNTI CHIAVE

- Secondo la letteratura specialistica il 53% delle patologie ortopediche in cani da agility è generalmente ascrivibile a trauma dei tessuti molli.
- Le lesioni muscolari acute di lieve entità, spesso accompagnate da calo della performance, comportano una limitazione della funzionalità muscolare, senza impedirne il normale uso.
- Protezione, Riposo, Terapia del freddo, Compressione e Mancato carico sono alla base di un primo approccio terapeutico riabilitativo del trauma muscolare di qualunque grado ed estensione.
- Esame ecografico e Risonanza magnetica rappresentano le tecniche attualmente più idonee per una corretta diagnosi di sede ed estensione della lesione muscolo-tendinea.

Sports medicine and athlete dog: skeletal muscle injury

Summary

Skeletal muscle injury appears to be a common lesion in the athlete dog, although it is often undiagnosed if a mild strain occurs, characterized by a non-specific symptomatology with a decrease in performance. The present review aims to present the pathophysiology of muscle trauma in dogs, different diagnostic approaches and rehabilitation. A correct diagnostic procedure and a good rehabilitative therapeutic approach allow a return to sporting activity and can limit the worsening of mild injury to moderate and severe strains, as well as reduce the incidence of recurrences. The specialized bibliography is currently limited in prognostic terms as return to competitive activity.

BIBLIOGRAFIA

1. Guy PS, Snow DH Skeletal muscle fibre composition in the dog and its relationship to athletic ability. *Research in Veterinary Science* 31: 244-248, 1981.
2. Illkiw JE, Davis PE, Church DB. Hematologic, biochemical, blood-gas, and acid-base values in greyhounds before and after exercise. *American Journal of Veterinary Research* 50:583-586, 1989.
3. Zink MC, Van Dyke JB. *Canine sport medicine and rehabilitation*. Oxford: Wiley-Blackwell, 2nd ed., 2018, pp. 227-232.
4. Johnson JA, Austin C, Breur GJ. Incidence of canine appendicular musculoskeletal disorders in 16 veterinary teaching hospitals from 1980 through 1989. *Veterinary and Comparative Orthopaedics and Traumatology*, 7: 56-69, 1994.
5. Cullen KL, Dickey JP, Bent LR, et al. Survey-based analysis of risk factors for injury among dogs participating in agility training and competition events. *Journal of the American Veterinary Medical Association* 243:1019-24, 2013.
6. Cullen KL, Dickey JP, Bent LR, et al. Internet-based survey of the nature and perceived causes of injury to dogs participating in agility training and competition events. *Journal of the American Veterinary Medical Association*, 243: 1010-1018, 2013.
7. Cullen RE, Canapp DA, Carr BJ, et al. Evaluation of Iliopsoas strain with findings from diagnostic musculoskeletal ultrasound in agility performance canines – 73 cases. *Veterinary Evidence* 2:1-17, 2017.
8. Carmichael S, Marshall W. *Muscle and Tendon Disorders*. In: Tobias K.M., Spencer A.J. *Veterinary surgery: small animal*. St Louis, Saunders, 2012, pp. 1127-1128.
9. Cabon Q, Bolliger C. Iliopsoas muscle injury in dogs. *Compendium on Continuing Education for the Practising Veterinarian* 35:E2, 2013.
10. Cullen KL, Dickey JP, Brown SHM, et al. The magnitude of muscular activation of four canine forelimb muscles in dogs performing two agility-specific tasks. *BMC Veterinary Research*, 13:68, 2017.
11. Sarimo J, Lempainen L, Mattila K, et al. Complete proximal hamstring avulsions: a series of 41 patients with operative treatment. *American Journal of Sports Medicine* 36:1110-1115, 2008.
12. Kerkhoffs GM, van Es N, Wieldraaijer T, et al. Diagnosis and prognosis of acute hamstring injuries in athletes. *Knee surgery, sports traumatology, arthroscopy: official journal of the ESSKA* 21:500-509, 2013.
13. Janssens LA. Trigger points in 48 dogs with myofascial pain syndromes. *Veterinary Surgery* 20:274-8, 1991.
14. Millis D, Levine D. *Canine rehabilitation and physical therapy*. Philadelphia, Elsevier, 2nd ed. 2014.
15. Järvinen TA, Järvinen TL, Kääriäinen M, et al. Muscle injuries: biology and treatment. *The American Journal of Sports Medicine* 33:745-64, 2005.
16. Martini FM. *Patologie articolari nel cane e nel gatto*. Poletto Editore 2006, pp.17-25.
17. Armstrong R.B. Mechanism of exercise-induced delayed onset muscular soreness: a brief review. *Medicine & Science in Sports & Exercise* 16:529-538, 1984.
18. Tvarijonavičiute A, Barranco T, Rubio M, et al. Measurement of Creatine kinase and Aspartate aminotransferase in saliva of dogs: a pilot study. *BMC in Veterinary Research* 13:168, 2017.
19. Grassato L, Drudi D, Pinna S, et al. Shoulder Lameness in Dogs: Preliminary Investigation on Ultrasonography, Signalment and Hemato-Biochemical Findings Correlation. *Frontiers in Veterinary Science* 6:1-9, 2019.
20. Vidoni B, Henninger W, Lorinson D. Traumatic avulsion fracture of the lesser trochanter in a dog. *Veterinary and Comparative Orthopaedics and Traumatology*, 18:105-109, 2005.
21. Kramer M, Gervang M, Sheppard C et al. Ultrasonography for the diagnosis of diseases of the tendon and tendon sheath of the biceps Brachii muscle. *Veterinary Surgery* 30:64–71, 2001.
22. Lafuente MP, Fransson BA, Lincoln JD et al. Surgical Treatment of Mineralized and Nonmineralized Supraspinatus Tendinopathy in Twenty-four Dogs. *Veterinary Surgery* 38:380–387, 2009.
23. Spinella G, Valentini S, Tamburro R et al. Examen échographique des structures musculaires du chien. *Le Point Vétérinaire* 276:31-34, 2007.
24. Cannon MS, Puchalski SM. Ultrasonographic evaluation of normal canine iliopsoas muscle. *Veterinary Radiology & Ultrasound* 49:378-382, 2008.
25. Cook CR. *Ultrasound Imaging of the Musculoskeletal System*. *Veterinary Clinics of North America: Small Animal Practice* 46:355-371, 2016.
26. Tyson S, Denzell P, Subhas N et al. Radiologic Case study. *Orthopedics* 35:906-907, 2012.
27. Henderson AL, Latimer C, Millis DL. Rehabilitation and Physical therapy for selected orthopedic conditions in veterinary patients. *Veterinary Clinics of North America: Small Animal Practice* 45:91-121, 2015.
28. Sage JE, Gavin P. *Musculoskeletal MRI*. *Veterinary Clinics of North America: Small Animal Practice* 46:421-51, 2016
29. El-Khoury G.Y, Brandser E.A., Kathol M.H., et al. Imaging of muscle injuries. *Skeletal Radiology* 25:3-11,1996.
30. Ballegeer EA. *Computed Tomography of the Musculoskeletal System*. *Veterinary Clinics of North America: Small Animal Practice* 46:373-420, 2016.
31. Frank I, Mann K, Duerr F. Fluorine-18-fluoro-2-deoxy-d-glucose PET-CT aids in detection of soft-tissue injuries for dogs with thoracic or pelvic limb lameness. *Veterinary Radiology & Ultrasound* 60:575-585, 2019.
32. Bergenhuizen AL, Vermote KA, van Bree H, Van Ryssen B. Long-term follow-up after arthroscopic tenotomy for partial rupture of the biceps brachii tendon. *Veterinary and Comparative Orthopedic and Traumatology* 23:51-5, 2010.
33. Hanks J, Levine D, Bockstahler B. *Physical Agent Modalities in Physical Therapy and Rehabilitation of Small Animals*. *Veterinary Clinics of North America: Small Animal Practice* 45:29-44, 2015.
34. Hotfiel T, Seil R, Bily W, et al. Nonoperative treatment of muscle injuries - recommendations from the GOTS expert meeting. *Journal of experimental orthopaedics* 5(1):24, 2018.
35. Kieb M, Lorbach O, Engelhard M. Muscle injuries: diagnostic and treatments. *Orthopäde* 39:1098-1107, 2010.
36. Steiss JE1, Levine D. Physical agent modalities. *Veterinary Clinics of North America: Small Animal Practice* 35:1317-1333, 2005.
37. Nielsen G., Pluhar G.E. Diagnosis and treatment of hind limb muscle strain injuries in 22 dogs. *Veterinary and Comparative Orthopaedics and Traumatology* 18:247-253, 2005.
38. Almekinders LC, Gilbert JA. Healing of experimental muscle strains and the effects of nonsteroidal antiinflammatory medication. *The American Journal of Sports Medicine* 14:303-8, 1986.
39. Obremsky WT, Seaber AV, Ribbeck BM, et al. Biomechanical and histologic assessment of a controlled muscle strain injury treated with piroxicam. *The American Journal of Sports Medicine* 22:558-61, 1994.
40. Mishra DK, Fridén J, Schmitz MC, et al. Anti-inflammatory medication after muscle injury: a treatment resulting in short-term improvement but subsequent loss of muscle function. *The Journal of bone and joint surgery*. American volume 77:1510-1519, 1995.
41. Drum MG, Marcellin-Little DJ, Davis MS. *Principles and Applications of Therapeutic Exercises for Small Animals*. *Veterinary Clinics of North America: Small Animal Practice* 45:73-90, 2015.
42. Ho LK, Baltzer WI, Nemanic S et al. Single ultrasound-guided platelet-rich plasma injection for treatment of supraspinatus tendinopathy in dogs. *Canadian Veterinary Journal* 56:845-849, 2015.
43. Pollock N, Patel A, Chakraverty J et al. Time to return to full training is delayed and recurrence rate is higher in intratendinous (‘c’) acute hamstring injury in elite track and field athletes: clinical application of the British Athletics Muscle Injury Classification. *British Journal of Sport Medicine* 50: 305-310, 2016.