

Ablazione transcaterere con radiofrequenza delle aritmie sopraventricolari del cane



La metodica di ablazione transcaterere con radiofrequenza risulta la procedura preferenziale, o in molti casi una valida alternativa alla terapia farmacologica, nel trattamento delle tachiaritmie sopraventricolari nel cane. Le tachicardie da macrorientro atrioventricolare mediate da via accessoria vengono trattate elettivamente con questo tipo di metodica, presentando un elevato tasso di successo ed una risoluzione definitiva del quadro aritmico. Nel cane è stata descritta l'ablazione con radiofrequenza anche di altri tipi di tachicardie sopraventricolari quali le tachicardie atriali focali, il flutter atriale tipico e atipico e la fibrillazione atriale. Questo articolo riassume le principali indicazioni, tecniche e complicanze nell'utilizzo di tale procedura nel cane.

INTRODUZIONE

L'ablazione mediante radiofrequenza (ARF) è una procedura terapeutica ampiamente descritta in medicina umana per il trattamento di diverse tachiaritmie, il cui utilizzo nell'ultimo decennio si è progressivamente diffuso e consolidato anche in medicina veterinaria.¹⁻²⁰ La radiofrequenza è una corrente elettrica alternata capace di indurre una lesione termica del miocardio mediante riscaldamento resistivo.^{21,22} La radiofrequenza viene applicata in punti precisi del miocardio atriale e ventricolare mediante l'utilizzo di un elettrocaterere collegato all'apparecchio erogatore, che permette la conversione dell'energia elettromagnetica in energia termica in grado di provocare una necrosi coagulativa nell'area sede del substrato aritmico. Affinché il danno a carico del sito bersaglio risulti irreversibile, è necessario il raggiungimento di una temperatura tissutale minima di almeno 50 °C.^{20-24,26} Dato che l'intensità della corrente in un determinato punto è direttamente proporzionale alla corrente emessa dall'elettrodo e inversamente proporzionale alla distanza del tessuto dalla punta dell'elettrodo, ne deriva che l'effettivo

termico ottenuto si diffonde solamente ai tessuti in stretta prossimità (2-3 mm) alla punta del caterere che emette la radiofrequenza.^{23,24} I tessuti localizzati più in profondità subiscono un riscaldamento passivo che si estende fino al massimo a 5 - 7 mm, pertanto un substrato aritmogeno particolarmente vasto, o posto ad una distanza superiore, richiede l'erogazione di un impulso di maggiore entità.²¹⁻²⁶

La tecnica di ARF viene utilizzata quale prima scelta terapeutica in medicina umana per il trattamento delle tachicardie sopraventricolari indotte da vie accessorie, i flutter atriali tipici e atipici, le tachicardie atriali focali, la fibrillazione atriale e le



Manuela Perego
Med Vet,
DECVIM-CA
(Cardiology)^a



Lucia Ramera
Med Vet^b



Roberto Santilli
Med Vet, PhD,
DECVIM-CA
(Cardiology)^{a, c*}

L'ablazione con radiofrequenza utilizza una corrente elettrica alternata che viene convertita in calore.

^a Clinica Veterinaria Malpensa, Anicura - Viale Marconi, 27, 21017 - Samarate - Varese - Italy.

^b Libero Professionista Brescia

^c Department of Clinical Sciences, Cornell University, 930 Campus Road - 14853 - Ithaca - New York - USA

tachicardie ventricolari.²⁷⁻⁵³

Nel cane diversi lavori riportano l'utilizzo della ARF per il trattamento delle aritmie mediate da vie accessorie, del flutter atriale e delle tachicardie atriali focali.^{25,26,54-66}

I soggetti sottoposti a studio elettrofisiologico vengono in genere riferiti per sintomi gastroenterici, intolleranza all'esercizio, sincope, tosse, dispnea, distensione addominale secondaria ad insufficienza cardiaca congestizia.

RILIEVI CLINICO-STRUMENTALI NEL CANE

I cani con tachiaritmia sopraventricolare sottoposti a studio elettrofisiologico (SEF) ed ARF, vengono presentati per sintomi riferibili a disturbi gastroenterici (vomito, anoressia), intolleranza all'esercizio, sincope, tosse, dispnea, movimenti pulsatori della testa o del precordio, e/o distensione addominale secondaria ad insufficienza cardiaca congestizia conseguente alle alterazioni emodinamiche associate alla cardiomiopatia aritmia-indotta o ad eventuali patologie cardiache associate.^{26,56,58-85}

La diagnosi del tipo di aritmia richiede un elettrocardiogramma (ECG) a 12 derivate e in caso di aritmie a carattere parossistico, all'ECG viene abbinato un monitoraggio Holter di 24 ore.

Nel cane la tachicardia atrioventricolare ortodromica reciprocante (TAVR) viene mediata da una via accessoria, un fascio muscolare congenito che collega elettricamente gli atri ai ventricoli bypassando il nodo atrioventricolare e che può creare circuiti di rientro.⁵⁷ I rilievi elettrocardiografici della TAVR consistono in una tachicardia regolare a QRS stretto (≤ 60 msec) con frequenza media variabile tra i 240 e 400 bpm, presenza di onde P' negative nelle derivate inferiori (DII, DIII e aVF) identificabili nel segmento ST e alternanza di voltaggio del complesso QRS battito-battito.^{56,67,68} Seppure estremamente rara,⁵⁹ un'apparizione analoga può essere riscontrata anche in corso di tachicardia reciprocante giunzionale permanente (PJRT), caratterizzata però in questo caso dalla presenza di un intervallo RP' lungo con un'onda P' posta dopo l'onda T e spesso con intervallo RP' variabile.⁵⁹ Le tachicardie atriali focali (TAF) sono anch'esse tachicardie a complessi QRS stretti con frequenze ventricolari tra i 240 e i 300 bpm, con carattere parossistico o sostenuto ed in alcuni casi con rapporti di conduzione variabili e onde P' con polarità variabile a seconda del sito di origine.^{67,69}

Anche in caso di flutter atriale (FLA), la tachicardia si

presenta con complessi QRS stretti con frequenze atriali tra i 280 e i 450 bpm e frequenza ventricolare generalmente nel cane superiore ai 300 bpm.^{61,63,67,70} La frequenza ventricolare può risultare comunque variabile dato che non è infrequente il riscontro in questo tipo di aritmia di rapporti di conduzione atrioventricolare variabile, spesso di tipo 2 : 1.^{61,63,67} Caratteristicamente la linea isoelettrica si presenta con aspetto cosiddetto a denti di sega, o con onde di depolarizzazione atriale a polarità positiva nelle derivate inferiori (DII, DIII e aVF), intervallate da linea isoelettrica a seconda del tipo di FLA riscontrato.^{61,63,67,70}

STUDIO ELETTROFISIOLOGICO NEL CANE

Lo studio elettrofisiologico è da considerarsi una procedura essenziale per definire il sito bersaglio sede del substrato aritmico e per guidare l'ARF. Il SEF si esegue con l'animale in anestesia generale, secondo un adeguato protocollo descritto in letteratura, posizionato in decubito laterale destro.^{26,54-64,66} Tre introduttori da 7Fr vengono allocati rispettivamente uno nella vena giugulare esterna sinistra e due nella vena femorale destra utilizzando la tecnica di Seldinger modificata.^{26,56-63,86} Attraverso guida fluoroscopica, lungo la vena giugulare esterna sinistra, un catetere decapolare viene posizionato nella grande vena cardiaca attraverso l'ostio del seno coronarico. Un ulteriore catetere quadripolare viene invece inserito nella vena femorale destra e posizionato a livello della giunzione atrioventricolare per registrare i potenziali hissiani. Sempre attraverso la vena femorale destra si introduce il catetere ablatore dotato di curva flessibile, per eseguire la stimolazione programmata a livello di atrio destro, apice ventricolare destro o anello tricuspide, e per il mappaggio endocardico uni- o bipolare (Figura 1-2).^{26,55-63} In caso di mappaggio di TAF e FLA un secondo catetere decapola-

Per effettuare lo studio elettrofisiologico vengono inseriti un catetere decapolare attraverso la vena giugulare esterna sinistra ed un catetere quadripolare attraverso la vena femorale destra.

re viene posizionato intorno all'annulus tricuspide con i poli prossimali a livello della cresta terminale alta, i centrali a livello della cresta media e i distali a livello della cresta bassa (Figura 3).^{26,60-62,69}

Una volta posizionati i cateteri è possibile dare inizio allo studio elettrofisiologico, durante il quale vengono costantemente monitorati l'ECG di superficie, 10 tracce dei potenziali intracardiaci (5 dal seno coronarico, 2 dall'His, 2 dal punto di ablazione e uno unipolare derivante

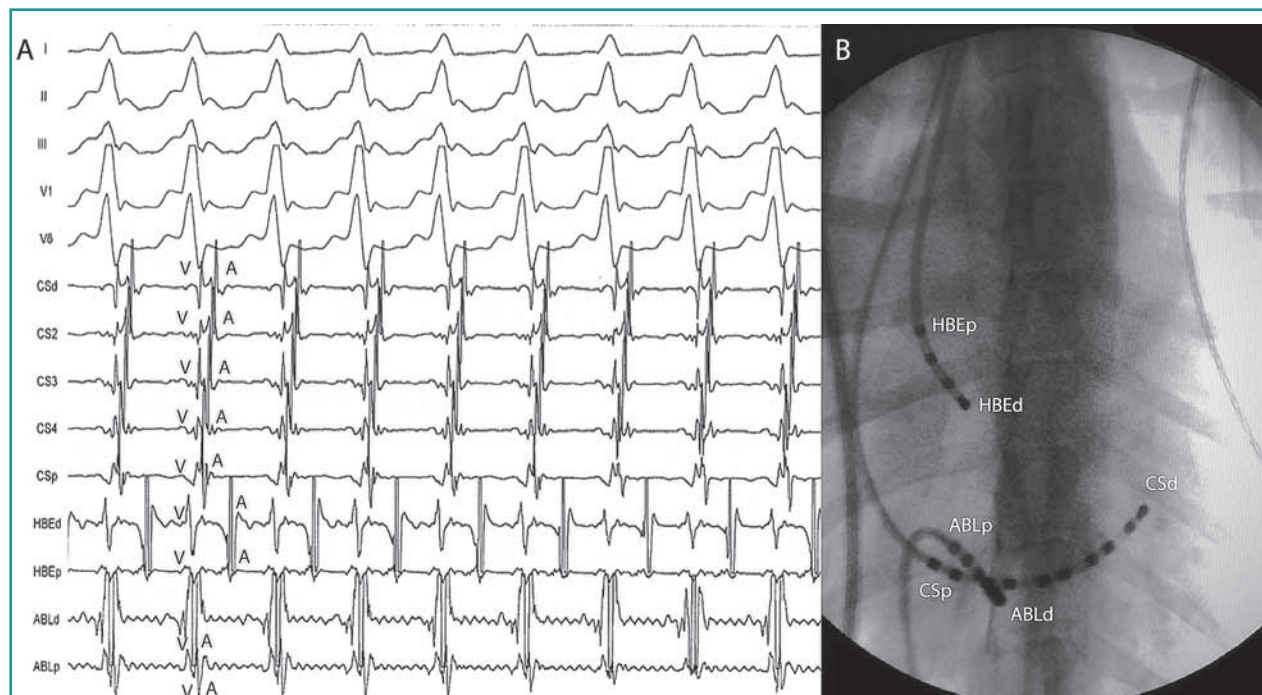


Figura 1 - Tracciato endocavitario (A) e immagine fluoroscopica del torace in proiezione dorsoventrale con gli elettrodi in sede (B) durante il mappaggio di una tachicardia atrioventricolare ortodromica reciprocante. Notare la fusione dei segnali ventricolari (V) e atriali (A) a livello del sito dell'ablazione a livello dell'ostio del seno coronarico (ABLd). CSd, ostio del seno coronarico distale; CSp, ostio del seno coronarico prossimale; HBEd, fascio di His distale; HBEp, fascio di His prossimale; ABLd, catetere ablatore distale; ABLp, catetere ablatore prossimale.

dal polo distale del catetere ablatore). Uno stimolatore multicanale programmabile permette di regolare l'intensità della corrente in uscita, la durata dell'impulso, la durata delle pause e le caratteristiche degli extra-stimoli usati per i protocolli di stimolazione.^{26,56,58,60-63}

I principali parametri elettrofisiologici che si ottengono durante il mappaggio sono: il ritmo dominante, il punto di Wenckebach anterogrado, retrogrado, e il periodo refrattario effettivo del nodo atrioventricolare, la refrattarietà del miocardio atriale e ventricolare, le aritmie inducibili con la relativa lunghezza di ciclo, la presenza e le caratteristiche di eventuali vie accessorie (numero, sede, tipo di conduzione, minor lunghezza di ciclo stimolata con conduzione 1:1 in senso anterogrado e retrogrado), le zone con potenziali frammentati e a basso voltaggio sede dei focolai ectopici atriali o degli istmi dei flutter e il numero degli episodi di fibrillazione atriale indotti e degli shock richiesti per ottenere cardioversione.^{26,56,58,60-63}

Mediante il catetere atriale viene determinata la cosiddetta soglia atriale stimolando con una frequenza maggiore del 10-15% del ritmo sinusale, con una durata dell'impulso di 2 millisecondi aumentando progressivamente la corrente dell'impulso fino ad ottenerne la cattura. Analogamente viene fatto per il ventricolo destro utilizzando il relativo catetere posizionato in sede ventricolare. La stimolazione standard viene eseguita al doppio della soglia diastolica.

La stimolazione atriale incrementale permette di determinare: 1) il punto di Wenckebach anterogrado del nodo atrioventricolare, 2) la sequenza di attivazione ventricolare, e 3) l'induzione di eventuali tachiaritmie dipendenti da ritardi nella conduzione nodale.^{26,56-62,68,69} Il punto di Wenckebach corrisponde all'intervallo A1-A1 (intervallo di stimolazione atriale) tra due complessi atriali stimolati, in grado di indurre un blocco atrioventricolare di secondo grado a livello di His.^{87,88} La corretta sequenza di attivazione ventricolare determina un primo segnale a livello del catetere posto nell'His, seguito da un potenziale nel seno coronarico (CS) prossimale ed infine nel CS distale. Qualora il primo impulso ventricolare venga rilevato troppo precocemente (meno di 25 msec) oppure in una sede diversa dall'His, questo deve far supporre la presenza di una via accessoria con conduzione anterograda.^{26,55-58,62,63} Con la stimolazione incrementale del ventricolo si ottiene la lunghezza di ciclo più breve alla quale si ottiene una conduzione retrograda 1:1 attraverso il nodo atrioventricolare o una eventuale via accessoria. Nel cane l'intervallo ventricolo-atriale (V-A) durante attivazione retrograda attraverso una via accessoria è decisamente ridotto rispetto all'analogo intervallo attraverso il nodo atrioventricolare.²⁶ Il primo punto dell'atrio attivato durante stimolazione dal ventricolo destro, suggerisce dove sia localizzata l'area dell'inserzione della via accessoria dalla quale iniziare il mappaggio (studio dei potenziali elettrici). Analogamente è possibile fare valutando il sito

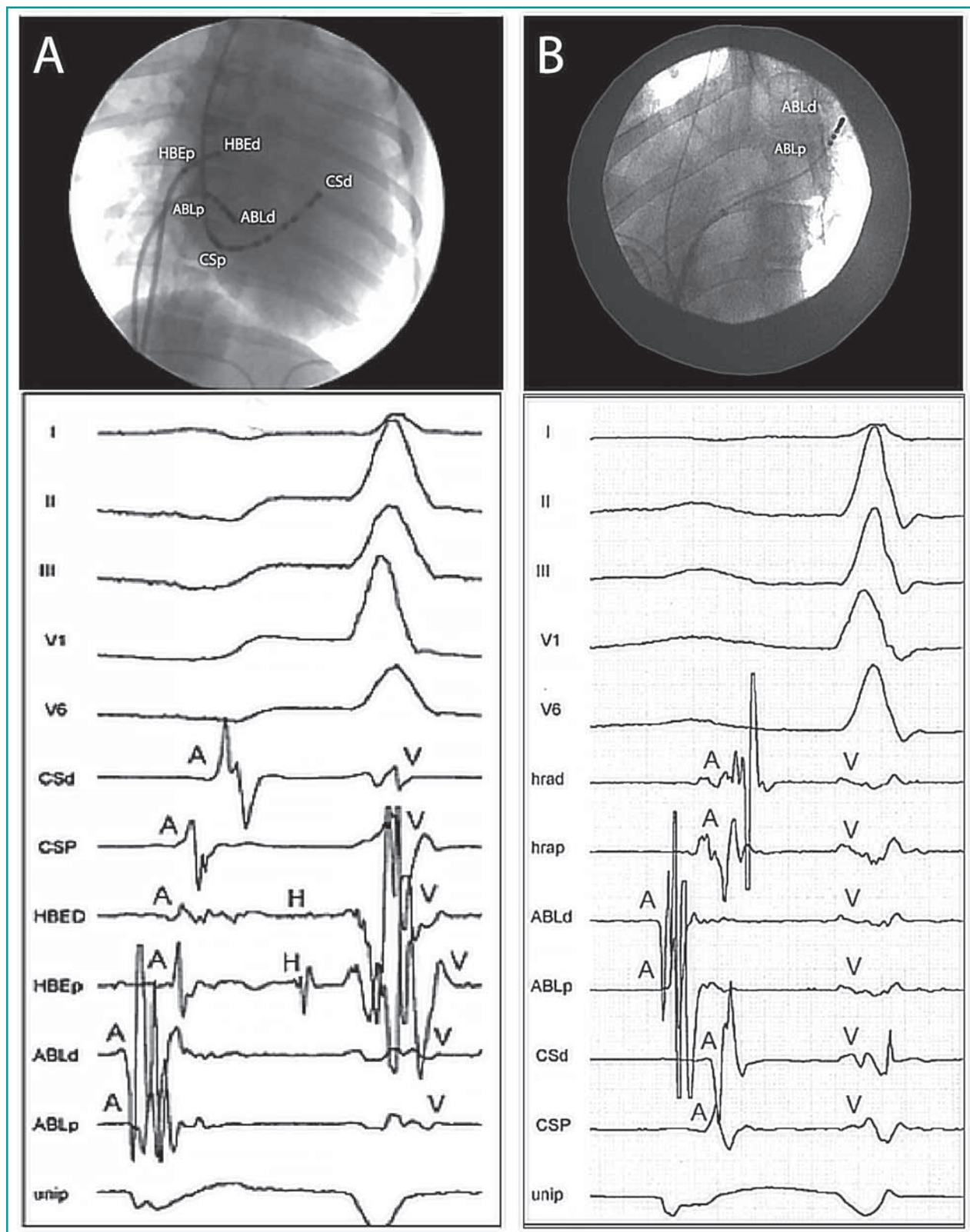


Figura 2 - A) Immagine fluoroscopica del torace in proiezione dorsoventrale con gli elettrodi in sede e tracciato endocavitario durante il mappaggio di una tachicardia atriale focale originante dal seno coronarico. Notare a livello del dipolo dell'ablatore distale (ABLd) la presenza di potenziali frazionati e a basso voltaggio, con una prematurità di 43 ms rispetto alla P' di superficie e con il segnale unipolare (unip) con morfologia a tipo QS; B) Immagine fluoroscopica del torace in proiezione dorsoventrale con gli elettrodi in sede e tracciato endocavitario durante il mappaggio di una tachicardia atriale focale originante dalla vena polmonare superiore sinistra. Notare a livello del dipolo dell'ablatore distale (ABLd) la presenza di potenziali frazionati e a basso voltaggio, con una prematurità di 26 ms rispetto alla P' di superficie e con il segnale unipolare (unip) con morfologia a tipo QS. CSd, ostio del seno coronarico distale; CSP, ostio del seno coronarico prossimale; HBED, fascio di His distale; HBEp, fascio di His prossimale; ABLd, catetere ablatore distale; ABLp, catetere ablatore prossimale, unip, unipolare; hrad, atrio destro alto distale; hrap, atrio destro alto prossimale.

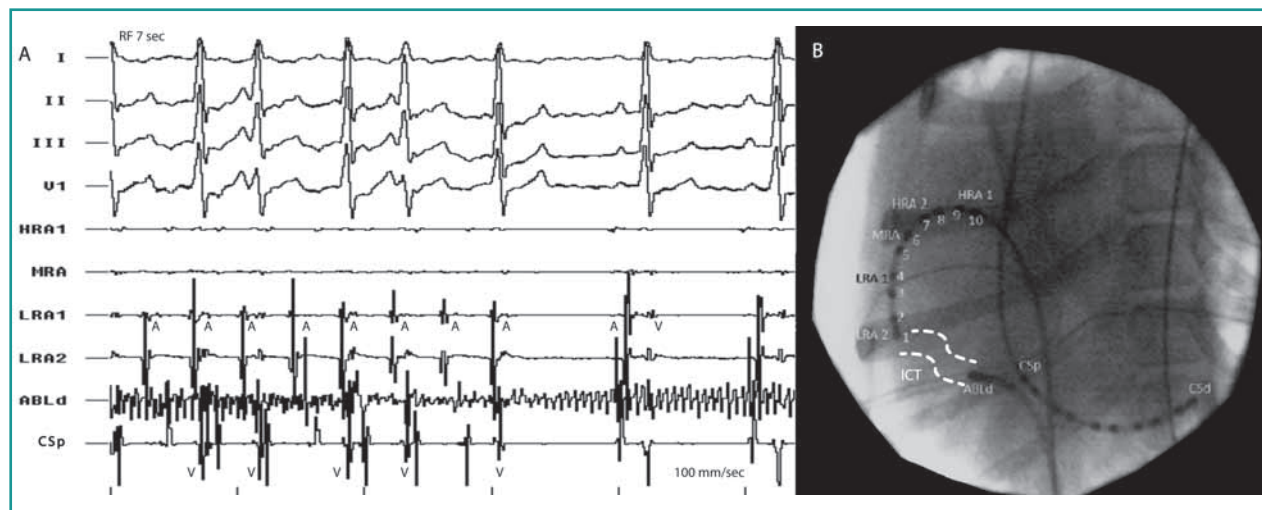


Figura 3 - Tracciato endocavitario (A) e immagine fluoroscopica del torace in proiezione dorsoventrale con gli elettrodi in sede (B) durante il mappaggio e l'ablazione dell'istmo di Cosio (area tratteggiata nella figura B) di un flutter atriale tipico. Notare il progressivo rallentamento della tachicardia dopo 7 secondi di erogazione di radiofrequenza fino al ripristino del ritmo sinusale. L'artefatto presente a livello della traccia ABLd è secondario ad artefatti da radiofrequenza. HRA, atrio destro alto; MRA, atrio destro medio; LRA, atrio destro basso; CSd, ostio del seno coronarico distale; CSp, ostio del seno coronarico prossimale; ABLd, catetere ablatore distale.

di precoce attivazione ventricolare in corso di conduzione anterograda.

L'utilizzo di extrastimoli atriali e ventricolari è invece la metodica utilizzata per la valutazione del periodo refrattario effettivo anterogrado e retrogrado del nodo atrio-ventricolare e dell'eventuale via accessoria. Si utilizza un cosiddetto treno di stimoli, in genere 8 stimoli consecutivi, seguito da un extrastimolo, con un intervallo di accoppiamento tra l'ultimo battito della sequenza e l'extrastimolo progressivamente più breve fino all'insorgenza di un blocco di conduzione attraverso il nodo atrio-ventricolare o la via accessoria, oppure fino al raggiungimento del periodo refrattario atriale o ventricolare.^{26,55-58,62,63} Un extrastimolo ventricolare erogato durante tachicardia quando l'His è refrattario permette di vagliare la presenza di una via accessoria che possa agire quale braccio a conduzione retrograda di un circuito di rientro.^{26,55-58,62,63}

Durante il mappaggio delle TAF vengono ricercate aree con potenziali atriali a basso voltaggio e frammentati con il punto di più precoce attivazione atriale solitamente 20-

taggio situati a livello dell'istmo. Durante tachicardia, con il catetere ablatore posizionato a livello della regione istmica, si effettua una manovra di *overdrive pacing*, si stimola cioè l'atrio a frequenze più rapide di quelle del FLA, osservando l'occorrenza dell'*entrainment* occulto. Tale evento viene confermato in caso: 1) la sequenza di attivazione atriale durante stimolazione sia la stessa di quella durante il FLA; 2) la distanza tra lo stimolo e il polo elettrodo prossimale del CS sia la stessa di quella tra l'atrio a livello di ablatore distale e lo stesso polo in CS durante il FLA, ed infine 3) l'intervallo di ciclo al termine della stimolazione atriale sia simile al ciclo del FLA con una differenza massima registrata inferiore a 30 msec.^{60,61,89}

ABLAZIONE TRANSCATETERE CON RADIOFREQUENZA NEL CANE

Una volta localizzato il sito bersaglio dell'ablazione mediante il mappaggio endocavitario, si eroga la radiofrequenza a temperatura controllata. Durante l'emissione, al fine di rilevare e correggere eventuali problemi durante la procedura, vengono costantemente monitorati la temperatura a livello della punta del catetere ablatore, la potenza di emissione della radiofrequenza, l'impedenza e la durata dell'ablazione.^{25,26,55,56,58,60-64,66} Generalmente si utilizzano temperature settate a 50-65 °C, tranne in caso di siti prossimi a strutture vulnerabili quali il nodo atrioventricolare o il fascio di His, nel qual caso si impiegano temperature e potenze inferiori.^{25,26,55,56,58,60-64,66} Nel caso dell'ablazione di vie accessorie si procede in genere con una prima erogazione di breve durata (5-6 sec) per determinarne l'interruzione della conduzione che,

La temperatura utilizzata durante ablazione con la metodica classica a temperatura controllata, è generalmente di 60-70 °C.

30 msec prima dell'apparizione dell'onda P' sull'ECG di superficie, dove il potenziale unipolare presenta una morfologia a tipo QS.^{26,69}

Il mappaggio dei FLA inizia con la valutazione dei potenziali diastolici solitamente frammentati e a basso vol-

se andata a buon fine, viene seguita da una successiva emissione prolungata fino a 60 sec. Talvolta, in caso di vie accessorie, si possono verificare insuccessi legati ad un incorretto posizionamento del catetere, oppure a indoneo contatto con l'endocardio durante l'intera durata dell'ablazione, risolvibili mediante manovre correttive della manualità.^{26,56,62}

L'ablazione con radiofrequenza di una via accessoria può essere effettuata durante tachicardia, durante stimolazione ventricolare, o durante ritmo sinusale condotto con pre-eccitazione ventricolare. Durante TAVR o PJRT si ha il vantaggio di riconoscere immediatamente se e quando avviene l'interruzione della conduzione retrograda, se è presente la conduzione anterograda attraverso il nodo atrioventricolare e la eventuale presenza di vie accessorie multiple. Anche la stimolazione ventricolare permette di valutare il momento in cui avviene l'interruzione della conduzione retrograda, con il vantaggio di avere un minor impatto emodinamico dato dal fatto che la frequenza ventricolare stimolata risulta solo lievemente maggiore rispetto alla frequenza sinusale, inoltre non richiede di attendere o indurre l'insorgenza di tachicardia. Il rischio maggiore dell'ablazione attuata durante stimolazione ventricolare risiede nel fatto di non poter valutare contestualmente la conduzione anterograda attraverso il nodo atrioventricolare durante l'emissione di energia. Ciò può comportare il riconoscimento tardivo di un danno permanente della struttura nodale. L'ablazione durante ritmo sinusale pre-eccitato presenta il duplice vantaggio di poter definire sia il blocco di conduzione anterograda, sia l'eventuale conduzione retrograda. Essendo però la pre-eccitazione ventricolare una evenienza non così comune nel cane, questa opzione risulta riservata a casi limitati rispetto alle precedenti.^{55,56,58,63,68}

Una volta ottenuta l'ablazione della via accessoria, si attendono 45 minuti durante i quali si monitora l'assenza di conduzione lungo la via accessoria, al termine dei quali viene considerato l'esito favorevole della procedura. Le vie accessorie poste in prossimità del CS possono rendere più complessa la procedura di ablazione per il fatto che possono presentare multiple connessioni tra CS e atrio, pertanto, in tal caso, l'ablazione di una inserzione atriale può interrompere la conduzione retrograda ma non l'occorrenza di TAVR o PJRT. Inoltre, una complicanza associata a questo tipo di via accessoria è rappresentata dal possibile danneggiamento dell'arteria coronarica destra che l'emissione di radiofrequenza effettuata in questa sede può provocare.^{56,62} In tali situazioni è pertanto consigliato l'utilizzo di un catetere irrigato che, rispetto alla modalità convenzionale a temperatura controllata dove la potenza erogata diminuisce automaticamente quando la temperatura della punta del catetere aumenta, produce un raffreddamento superficiale

durante l'erogazione di energia che riduce il riscaldamento nel punto di massima densità della corrente.⁹⁰ Pertanto, utilizzando l'ablatore con punta irrigata, possono essere erogati in sicurezza livelli più elevati di energia laddove temperature eccessive normalmente genererebbero carbonizzazione, formazione di coaguli e aumenti di impedenza.

Le vie accessorie sono state descritte con maggior prevalenza nei cani di razza Labrador Retriever e nei soggetti di sesso maschile.

La TAF viene ablata durante gli episodi di tachicardia sostenuta indotta con la stimolazione atriale programmata o con isoproterenolo. L'interruzione della tachicardia entro 5-6 secondi conferma la corretta identificazione del focolaio ectopico. Seguono ablazioni multiple nella stessa regione cercando di abolire i potenziali a basso voltaggio frammentati.^{26,69} Gli istmi dei FLA vengono ablati durante tachicardia con una lesione lineare che abolisce tutte le regioni con potenziali diastolici frammentati e basso voltaggio. In caso di FLA tipici è poi possibile controllare il blocco della conduzione istmica attraverso il calcolo del tempo di attivazione atriale tra il polo del CS prossimale e il polo della cresta terminale bassa.^{60,61}

APPLICAZIONI DELLA RADIOFREQUENZA NEL CANE

In medicina veterinaria la ARF viene impiegata nel cane per il trattamento di diverse tachiaritmie sopraventricolari. L'ablazione delle vie accessorie e delle tachicardie reciprocani ad esse associate rappresenta l'indicazione più comune per l'utilizzo di questa procedura.^{26,55,56,58,59,62-64,66,68} I due lavori più recenti che hanno preso in esame un nutrito numero di pazienti (rispettivamente 89 e 76 casi), hanno mostrato risultati sovrapponibili e permesso di definire le caratteristiche cliniche dei soggetti e delle vie accessorie identificate.^{56,62} La razza nella quale è stato riscontrato il maggior numero di vie accessorie è il Labrador Retriever (76% e 38%), seguita dal Golden Retriever, dal Bulldog Inglese e dal Boxer. Questo ha permesso di suggerire la possibilità di una trasmissione genetica legata al sesso o modificata dal sesso nei cani di razza Labrador Retriever.⁵⁶ I soggetti affetti sono per la maggioranza di sesso maschile (60/89 e 55/76), con una età media di circa 2 anni. I cani descritti negli studi erano stati candidati ad ARF in seguito al riscontro di tachicardia sopraventricolare incessante o presenza di segni elettrocardiografici di pre-eccitazione ventricolare. Lo studio elettrofisiologico ha permesso di definire le proprietà delle vie accessorie identificate, le quali sono risultate per lo

più singole (rispettivamente 89,7% e 92%) mentre il 10% circa dei soggetti presentava vie multiple, o vie singole terminanti con branche inserzionali a livello atriale sovrannumerarie. Oltre il 90% delle vie accessorie descritte è localizzata attorno all'anello tricuspideale (91,7% e 96%) con una distribuzione prevalente postero-settale (46,9% e 42%). Le altre vie accessorie isolate, circa il 38%, erano variamente localizzate nella parete libera destra distribuite nella regione posteriore (14,5% e 22%), postero-laterale (8,5% e 10%) e laterale (14,5% e 6%). Le rimanenti vie identificate erano in posizione antero-settale e medio-settale.^{56,57,62} Diversamente dall'uomo in cui la localizzazione predominante delle vie accessorie è distribuita attorno all'anello mitralico, nel cane questo riscontro è alquanto raro (8,3% e 4%). Il tipo di conduzione presente attraverso le vie accessorie è prevalentemente di tipo unidirezionale retrogrado (82% e 69%), con una conduzione di tipo anterogrado presente nel 43,8%,⁵⁶ e in una bassa percentuale di tipo bidirezionale (31%).⁶² Un particolare tipo di tachicardia mediata da vie accessorie riportata nel 6,5% dei cani è la PJRT, o tachicardia di Coumel.⁵⁹ La peculiarità di questa forma risiede nelle caratteristiche elettrofisiologiche della via accessoria dotata di conduzione unidirezionale retrograda decrementale. Nel caso descritto la via era posizionata in sede postero-settale destra, ed in grado di indurre la tachicardia grazie ad un circuito di rientro in cui il braccio a conduzione anterograda risulta formato dal nodo atrioventricolare, mentre il braccio a conduzione retrograda è rappresentato dalla via a conduzione occulta lenta.⁵⁹

In medicina umana è comprovato che la presenza di vie accessorie favorisce la comparsa di fibrillazione atriale (FA),⁹¹ presumibilmente per un aumento della pressione intra-atriale causata dalla contrazione atriale a valvole atrioventricolari parzialmente chiuse, secondaria all'alterata interdipendenza atrioventricolare, che favorisce uno stiramento della parete atriale con conseguente alterazione strutturale ed elettrica del miocardio atriale. Esiste anche una seconda ipotesi secondo la quale è possibile la formazione di circuiti di microrientro in prossimità della sede di inserzione atriale della via accessoria, in grado di indurre la fibrillazione.⁹² Nel cane è stato documentato un 9% di soggetti con FA durante SEF in presenza di una via accessoria.⁶²

L'ablazione mediante radiofrequenza delle vie accessorie mostra percentuali di successo estremamente elevate superiori al 90% che possono arrivare sino al 100%^{56,62}, con tassi di recidiva minimi (dal 3 al 6%) per lo più risolti in modo definitivo con una seconda procedura.⁵⁶⁻⁶²

I focolai ectopici sede delle TAF nel cane sono stati ritrovati nel 63% dei casi a livello dell'atrio destro (cresta terminale, triangolo di Koch, anello tricuspideale, setto interatriale e auricola destra) il rimanente 37% a livello dell'atrio sinistro (vene polmonari). Rispetto alle vie accessorie, la ARF in corso di TAF presenta tasso di successo minore pari al 80% ed un tasso di recidiva superiore 8-10%.^{56,62,69}

La sede documentata degli istmi del FLA nel cane è l'atrio destro a livello dell'istmo di Cosio o istmo cavo-tricuspideale per le forme tipiche e tipiche inverse, il setto interatriale e la parete libera dell'atrio destro per le forme atipiche.^{60,61} Nei casi riportati in medicina veterinaria è descritta una risoluzione completa senza recidiva nei due soggetti con FLA tipico, e in 3/5 in corso di FLA atipico.^{60,61}

Nel cane sono stati ablati con successo circuiti di macrorientro in corso di flutter atriale sia tipico che atipico.

Nei cani con fibrillazione atriale e risposta ventricolare rapida refrattari alla terapia farmacologica, per ottenere il controllo della frequenza ventricolare, è indicata l'ablazione con radiofrequenza del nodo atrioventricolare associata all'impianto di pacemaker biventricolare.⁶⁷

COMPLICANZE

Le complicanze associate ad ARF riportate in letteratura sono limitate, sono per lo più ascrivibili alla possibilità di degenerazione delle tachicardie in aritmie fatali come fibrillazione ventricolare o dissociazione elettromeccanica, oppure secondarie al danneggiamento iatrogeno del tessuto di conduzione che può richiedere l'impianto di pacemaker, evenienza riportata nel cane in seguito ad ablazione di vie accessorie in percentuale del 2,6%, di TAF 3-4% e al momento nessuna in caso di FLA.^{26,56,60-62, 93-101}

CONCLUSIONI

L'ARF è una metodica che ha dimostrato di poter risolvere in modo definitivo diverse aritmie sopraventricolari nel cane con elevati tassi di successo e ridotte percentuali di complicanze e recidive. Questa procedura permette quindi di migliorare le condizioni dei soggetti sintomatici, trattare i soggetti refrattari alla terapia medica, ed evitare la somministrazione di farmaci antiaritmici in terapia cronica migliorando pertanto la qualità e l'aspettativa di vita del paziente.

PUNTI CHIAVE

- L'energia elettromagnetica viene convertita in energia termica che provoca una necrosi coagulativa in grado di distruggere il substrato aritmico.
- Le tachiaritmie sopraventricolari più comuni associate alla presenza di vie accessorie sono la tachicardia atrioventricolare ortodromica reciprocante e la fibrillazione atriale.
- Le vie accessorie postero-settali risultano le più complesse da ablare, e in alcuni casi richiedono l'utilizzo di un catetere ablatore irrigato.
- L'ablazione con radiofrequenza delle vie accessorie riconosce eccellenti tassi di successo e scarsissimi episodi di recidiva.
- Le complicanze riportate associate alla procedura di ARF sono estremamente ridotte sia in medicina umana che in medicina veterinaria.

Radiofrequency catheter ablation of supraventricular arrhythmias in dogs

Summary

Radiofrequency catheter ablation is the preferred procedure, or sometimes a valid alternative to drug therapy, in the treatment of supraventricular tachyarrhythmias in dogs. This type of electric therapy represents the first-choice treatment in case of accessory pathways mediated tachycardias, with a reported high success rate and definitive resolution of the arrhythmia. Radiofrequency catheter ablation has also been described in the dog for the treatment of other types of supraventricular tachycardias such as focal atrial tachycardias, typical and atypical atrial flutter, and atrial fibrillation. This article summarizes the main indications, techniques and complications in using this procedure in dogs.

BIBLIOGRAFIA

1. Caforio ALP, Pankuweit S, Arbustini E et al. Current state of knowledge on aetiology, diagnosis, management, and therapy of myocarditis: a position statement of the European Society of Cardiology Working Group on Myocardial and Pericardial Diseases. *The European Heart Journal* 34, 2636-2648, 2013.
2. Kindermann I, Barth C, Mahfoud F et al. Update on Myocarditis. *Journal of the American College of Cardiology* 59, 779-792, 2012.
3. Kühl U, Pauschinger M, Noutsias M et al. High Prevalence of Viral Genomes and Multiple Viral Infections in the Myocardium of Adults With "Idiopathic" Left Ventricular Dysfunction. *Circulation* 111, 887-893, 2005.
4. Hayes MA, Russell RG, Babiuk LA. Sudden death in young dogs with myocarditis caused by parvovirus. *Journal of the American Veterinary Medical Association* 174(11), 1197-1203, 1979.
5. Harcourt RA, Spurling NW, Pick CR. Parvovirus infection in a beagle colony. *Journal of Small Animal Practice* 21(5), 293-302, 1980.
6. Carpenter JL, Roberts RM, Harpster NK et al. Intestinal and cardiopulmonary forms of parvovirus infection in a litter of pups. *Journal of the American Veterinary Medical Association* 176(11), 1269-1273, 1980.
7. Lenihan P, Bassett HF, Weavers ED. Demonstration by electron microscopy of parvovirus-like particles in canine parvovirus myocarditis. *The Veterinary Record* 107(9), 201-202, 1980.
8. Robinson WF, Huxtable CR, Pass DA. Canine parvoviral myocarditis: a morphologic description of the natural disease. *Veterinary Pathology* 17(3), 282-293, 1980.
9. Bastianello SS. Canine parvovirus myocarditis: clinical signs and pathological lesions encountered in natural cases. *The Journal of the South African Veterinary Association* 52(2), 105-108, 1981.
10. Harrison LR, Styer EL, Pursell AR et al. Fatal disease in nursing puppies associated with minute virus of canines. *The Journal of Veterinary Diagnostic Investigation*, 4(1), 19-22, 1992.
11. Nho WG, Sur JH, Doster AR et al. Detection of canine parvovirus in naturally infected dogs with enteritis and myocarditis by in situ hybridization. *The Journal of Veterinary Diagnostic Investigation* 9(3), 255-260, 1997.
12. Agungpriyono DR, Uchida K, Tabaru H et al. Subacute massive necrotizing myocarditis by canine parvovirus type 2 infection with diffuse leukoencephalomalacia in a puppy. *Veterinary Pathology* 36(1), 77-80, 1999.
13. Sime TA, Powell LL, Schildt JC et al. Parvoviral myocarditis in a 5-week-old Dachshund. *Journal of veterinary emergency and critical care (San Antonio)* 25(6), 765-769, 2015.
14. Ford J, McEndaffer L, Renshaw R et al. Parvovirus infection is associated with myocarditis and myocardial fibrosis in young dogs. *Veterinary Pathology* 54(6): 964-971, 2017.
15. Molesan A, Goodman L, Ford J et al. The Causes of Canine Myocarditis and Myocardial Fibrosis Are Elusive by Targeted Molecular Testing: Retrospective Analysis and Literature Review. *Veterinary Pathology* 56(5), 761-777, 2019.
16. Santilli RA, Grego E, Battaia S et al. Prevalence of selected cardiotropic pathogens in the myocardium of adult dogs with unexplained myocardial and rhythm disorders or with congenital heart disease. *Journal of the American Veterinary Medical Association* 255(10), 1150-1160, 2019.
17. Buckweitz S, Kleiboeker S, Marioni K et al. Serological, reverse transcriptase-polymerase chain reaction, and immunohistochemical detection of West Nile virus in a clinically affected dog. *The Journal of Veterinary Diagnostic Investigation* 15(4), 324-329, 2003.
18. Lichtensteiger CA, Heinz-Taheny K, Osborne TS, et al. West Nile virus encephalitis and myocarditis in wolf and dog. *Emerging Infectious Diseases* 9(10), 1303-1306, 2003.
19. Cannon AB, Luff JA, Brault AC, et al. Acute encephalitis, polyarthritis, and myocarditis associated with West Nile virus infection in a dog. *Journal of Veterinary Internal Medicine* 20(5), 1219-1223, 2006.
20. Jardine JE, Dubey JP. Canine neosporosis in South Africa. *Veterinary Parasitology* 44(3-4), 291-294, 1992.

21. Odin M, Dubey JP. Sudden death associated with *Neospora caninum* myocarditis in a dog. *Journal of the American Veterinary Medical Association* 203(6), 831-833, 1993.
22. Barber JS, Trees AJ. Clinical aspects of 27 cases of neosporosis in dogs. *The Veterinary Record* 139(18):439-443, 1996.
23. Meseck EK, Njaa BL, Haley NJ et al. Use of a multiplex polymerase chain reaction to rapidly differentiate *Neospora caninum* from *Toxoplasma gondii* in an adult dog with necrotizing myocarditis and myocardial infarct. *The Journal of Veterinary Diagnostic Investigation* 17(6), 565-568, 2005.
24. Kul O, Atmaca HT, Anteplioglu T et al. *Neospora caninum*: the first demonstration of the enteroepithelial stages in the intestines of a naturally infected dog. *The Journal of Comparative Pathology* 153(1), 9-13, 2015.
25. McAllister MM, Funnell O, Donahoe SL et al. Unusual presentation of neosporosis in a neonatal puppy from a litter of bulldogs. *Australian Veterinary Journal*. 94(11), 411-414, 2016.
26. Prandini D, Crisman R, Roser M et al. Neonatal neosporosis in a 2-week-old Bernese mountain dog infected with multiple *Neospora caninum* strains based on MS10 microsatellite analysis. *Veterinary Parasitology* 221, 134-138, 2016.
27. Williams GD, Adams LG, Yaeger RG et al. Naturally occurring trypanosomiasis (Chagas' disease) in dogs. *Journal of the American Veterinary Medical Association* 171(2), 171-177, 1997.
28. Kjos SA, Snowden KF, Craig TM, et al. Distribution and characterization of canine Chagas disease in Texas. *Veterinary Parasitology* 152(3-4), 249-256, 2008.
29. Cruz-Chan JV, Bolio-Gonzalez M, Colin-Flores R et al. Immunopathology of natural infection with *Trypanosoma cruzi* in dogs. *Veterinary Parasitology* 162(1- 2), 151-155, 2009.
30. Vitt JP, Saunders AB, O'Brien MT et al. Diagnostic features of acute Chagas myocarditis with sudden death in a family of boxer dogs. *Journal of Veterinary Internal Medicine* 30(4), 1210-1215, 2016.
31. Torrent E, Leiva M, Segales J, et al. Myocarditis and generalised vasculitis associated with leishmaniosis in a dog. *Journal of Small Animal Practice* 46(11), 549-552, 2005.
32. Rosa FA, Leite JH, Braga ET, et al. Cardiac lesions in 30 dogs naturally infected with *Leishmania infantum chagasi*. *Veterinary Pathology* 51(3), 603-606, 2014.
33. Barton CLRE, Craig TM, Green RW. Canine hepatozoonosis: a retrospective study of 15 naturally occurring cases. *Journal of the American Animal Hospital Association* 21, 125-134, 1985.
34. Headley SA, Alfieri AA, Fritzen JT et al. Concomitant canine distemper, infectious canine hepatitis, canine parvoviral enteritis, canine infectious tracheobronchitis, and toxoplasmosis in a puppy. *The Journal of Veterinary Diagnostic Investigation* 25(1), 129-135, 2013
35. Breitschwerdt EB, Atkins CE, Brown TT et al. *Bartonella vinsonii* subsp. *berkhoffii* and related members of the alpha subdivision of the Proteobacteria in dogs with cardiac arrhythmias, endocarditis, or myocarditis. *Journal of Clinical Microbiology* 37(11), 3618-3626, 1999.
36. Fenimore A, Varanat M, Maggi R et al. *Bartonella* spp. DNA in cardiac tissues from dogs in Colorado and Wyoming. *Journal of Veterinary Internal Medicine* 25(3), 613-616, 2011.
37. Shelnutt LM, Balakrishnan N, DeVanna J et al. Death of military working dogs due to *Bartonella vinsonii* subspecies *berkhoffii* genotype III endocarditis and myocarditis. *Military Medicine*, 182(3):e1864-e1869, 2017.
38. Donovan TA, Fox PR, Balakrishnan N et al. Pyogranulomatous pancarditis with intramyocardial *Bartonella henselae* san antonio 2 (BhSA2) in a dog. *Journal of Veterinary Internal Medicine* 31(1), 142-148, 2017
39. Santilli RA, Battaia S, Perego M et al. *Bartonella*-associated inflammatory cardiomyopathy in a dog. *Journal of Veterinary Cardiology* 19, 74-81, 2017.
40. Levy SA, Duray PH. Complete heart block in a dog seropositive for *Borrelia burgdorferi*: similarity to human Lyme carditis. *Journal of Veterinary Internal Medicine* 2(3), 138-144, 1988.
41. Janus I, Noszczyk-Nowak A, Nowak M et al. Myocarditis in dogs: etiology, clinical and histopathological features (11 cases: 2007-2013). *Ir The Veterinary Journal* 67(1), 28, 2014.
42. Detmer SE, Bouljihad M, Hayden DW et al. Fatal pyogranulomatous myocarditis in 10 Boxer puppies. *The Journal of Veterinary Diagnostic Investigation* 28(2), 144-149, 2016.
43. Cassidy JP, Callanan JJ, McCarthy G et al. Myocarditis in sibling boxer puppies associated with *Citrobacter koseri* infection. *Veterinary Pathology* 39(3), 393-395, 2002.
44. Young JK, Baker DC, Burney DP. Naturally occurring Tyzzer's disease in a puppy. *Veterinary Pathology* 32(1), 63-65, 1995.
45. Reed RE. Diagnosis of disseminated canine coccidioidomycosis. *Journal of the American Veterinary Medical Association* 128(4), 196-201, 1956.
46. Brodey RS, Roszel JF, Rhodes WH et al. Disseminated coccidioidomycosis in a dog. *Journal of the American Veterinary Medical Association*, 157(7), 926-933, 1970.
47. Ribas T, Pipe-Martin H, Kim KS et al. Fungal myocarditis and pericardial effusion secondary to *Inonotus tropicalis* (phylum Basidiomycota) in a dog. *Journal of Veterinary Cardiology* 17(2), 142-148, 2015.
48. Kabay MJ, Robinson WF, Huxtable CR, et al. The pathology of disseminated *Aspergillus terreus* infection in dogs. *Veterinary Pathology* 22(6), 540-547, 1985.
49. Schmiedt C, Kellum H, Legendre AM et al. Cardiovascular involvement in 8 dogs with *Blastomyces dermatitidis* infection. *Journal of Veterinary Internal Medicine* 20(6), 1351-1354, 2006.
50. Stenner VJ, Mackay B, King T, et al. Protothecosis in 17 Australian dogs and a review of the canine literature. *Medical Mycology*, 45(3), 249-266, 2007.
51. Maxson TR, Meurs KM, Lehmkuhl LB et al. Polymerase chain reaction analysis for viruses in paraffin-embedded myocardium from dogs with dilated cardiomyopathy or myocarditis. *American Journal of Veterinary Research* 62(1), 130-135, 2001.
52. Bestetti G, Zwahlen R. Generalized parvovirus infection with inclusion body myocarditis in two kittens. *The Journal of Comparative Pathology* 95(3), 393-397, 1985.
53. Meurs KM, Fox PR, Magnon AI et al. Molecular screening by polymerase chain reaction detects panleukopenia virus DNA in formalin-fixed hearts from cats with idiopathic cardiomyopathy and myocarditis. *Cardiovascular Pathology* 9(2), 119-126, 2000.
54. Rolim VM, Casagrande RA, Wouters AT et al. Myocarditis caused by Feline Immunodeficiency Virus in Five Cats with Hypertrophic Cardiomyopathy. *The Journal of Comparative Pathology* 154(1), 3-8, 2016.
55. Erndandes MA, Cantoni AM, Armando F et al. Feline coronavirus-associated myocarditis in a domestic longhair cat. *Journal of Feline Medicine and Surgery* 5(2), 2055116919879256, 2019.
56. Simpson KE, Devine BC, Gunn-Moore D. Suspected toxoplasma-associated myocarditis in a cat. *Journal of Feline Medicine and Surgery* 7(3), 203-208, 2005.
57. Oleynikov D, Letunovskaya A, Battaia S et al. In vivo diagnosis of *Toxoplasma gondii* myocarditis in a cat. *Australian Veterinary Practitioner* 49 (2), 36-40, 2019.
58. Kegler K, Nufer U, Alic A et al. Fatal infection with emerging apicomplexan parasite *Hepatozoon silvestris* in a domestic cat. *Parasites & Vectors* 11(1), 428, 2018.
59. Elsheikha HM, Kennedy FA, Murphy AJ et al. Sarcocystosis of *Sarcocystis felis* in cats. *J Egypt Soc Parasitol* 36(3), 1071-1085, 2006.
60. Nakamura RK, Zimmerman SA, Lesser MB. Suspected *Bartonella* associated myocarditis and supraventricular tachycardia in a cat. *Journal of Veterinary Cardiology* 13(4), 277-281, 2011.
61. Varanat M, Broadhurst J, Linder KE et al. Identification of *Bartonella henselae* in 2 cats with pyogranulomatous myocarditis and diaphragmatic myositis. *Veterinary Pathology* 49(4), 608-611, 2012.
62. Joseph JL, Oxford EM, Santilli RA. Transient myocardial thickening in a *Bartonella henselae*-positive cat. *Journal of Veterinary Cardiology* 20(3), 198-203, 2018.
63. Donovan TA, Balakrishnan N, Carvalho B et al. *Bartonella* spp. as a Possible Cause or Cofactor of Feline Endomyocarditis-Left Ventricular Endocardial Fibrosis Complex. *The Journal of Comparative Pathology* 162, 29-42, 2018.
64. Matsuo A, Kanda T, Sugiyama A et al. Mitral stenosis with bacterial myocarditis in a cat. *Journal of Veterinary Medical Science* 69(11), 1171-1174, 2007.
65. Sura R, Hinckley LS, Risatti GR et al. Fatal necrotising fasciitis and myosi-

- tis in a cat associated with *Streptococcus canis*. *The Veterinary Record* 162(14), 450-453, 2008.
66. Kimura Y, Fukushima R, Hirakawa A et al. Epidemiological and clinical features of the endomyocardial form of restrictive cardiomyopathy in cats: a review of 41 cases. *Journal of Veterinary Medical Science* 78(5), 781-784, 2016
 67. Bonagura JB. *Kirk's Current Veterinary Therapy*. Philadelphia: WB Saunders Co, 2014, Web chapter 63
 68. Guedes PMM, Veloso VM, Afonso LCC et al. Development of chronic cardiomyopathy in canine Chagas disease correlates with high IFN- γ , TNF- α , and low IL-10 production during the acute infection phase. *Veterinary Immunology and Immunopathology* 130, 43-52, 2009.
 69. Fung G, Luo H, Qiu Y et al. Review Myocarditis. *Circ Res* 118, 496-514, 2016.
 70. Kühl U, Pauschinger M, Seeberg B et al. Viral Persistence in the Myocardium Is Associated With Progressive Cardiac Dysfunction. *Circulation* 112, 1965-1970, 2005.
 71. Liu PP, Mason JW. Advances in the Understanding of Myocarditis. *Circulation* 104, 1076-1082, 2001.
 72. Chetboul V. Advanced Techniques in Echocardiography in Small Animals. *Veterinary Clinics of North America Small Animal Practice* 40, 529-543, 2010.
 73. Novo Matos J, Pereira N, Glaus T et al. Transient Myocardial Thickening in Cats Associated with Heart Failure. *Journal of Veterinary Internal Medicine* 32, 48-56, 2018
 74. Sekiguchi M, Yu ZX, Hasumi M et al. Histopathologic and ultrastructural observations of acute and convalescent myocarditis: a serial endomyocardial biopsy study. *Heart and Vessels Suppl* 1,143-153, 1985.
 75. Dvir E, Lobetti RG, Jacobson LS et al. Electrocardiographic changes and cardiac pathology in canine babesiosis. *Journal of Veterinary Cardiology* 6, 15-23, 2004.
 76. Kaneshige T, Machida N, Nakao S et al. Complete Atrioventricular Block Associated with Lymphocytic Myocarditis of the Atrioventricular Node in Two Young Adult Dogs. *The Journal of Comparative Pathology* 137, 146-150, 2007.
 77. Santilli RA, Porteiro Vázquez DM, Vezzosi T et al. Long-term Intrinsic Rhythm Evaluation in Dogs with Atrioventricular Block. *Journal of Veterinary Internal Medicine* 30, 58-62, 2016.
 78. Oxford EM, Giacomazzi FB, Moïse NS. Clinical and electrocardiographic presentations of transient trifascicular block in three cats. *Journal of Veterinary Cardiology* 20, 204-212, 2018.
 79. Morimoto SI, Kato S, Hiramitsu S et al. Role of myocardial interstitial edema in conduction disturbances in acute myocarditis. *Heart Vessels* 21, 356-360, 2006.
 80. Patterson DF, Derweiler DK, Hubben K et al. Spontaneous abnormal cardiac arrhythmias and conduction disturbances in the dog. A clinical and pathologic study of 3,000 dogs. *American Journal of Veterinary Research* 22, 355-369, 1961.
 81. Begieneman MPV, Emmens RW, Rijvers L et al. Ventricular myocarditis coincides with atrial myocarditis in patients. *Cardiovascular Pathology* 25, 141-148, 2016.
 82. Langhorn R, Willemsen JL. Cardiac Troponins in Dogs and Cats. *Journal of Veterinary Internal Medicine* 30, 36-50, 2016.
 83. Church WM, Sisson D, Oyama MA. Third degree atrioventricular block and sudden death secondary to acute myocarditis in a dog. *Journal of Veterinary Cardiology* 9, 53-57, 2007.
 84. Wesselowski S, Cusack K, Gorson SG et al. Artificial cardiac pacemaker placement in dogs with a cohort of myocarditis suspects and association of ultrasensitive cardiac troponin I with survival. *Journal of Veterinary Cardiology* 22, 84-95, 2019.
 85. Oyama MA, Sisson DD. Cardiac troponin-I concentration in dogs with cardiac disease. *Journal of Veterinary Internal Medicine* 18, 831-839, 2004.
 86. Fonfara S, Loureiro J, Swift S et al. Cardiac troponin I as a marker for severity and prognosis of cardiac disease in dogs. *The Veterinary Journal* 184, 334-339, 2010.
 87. Winter RL, Saunders AB, Gordon SG et al. Analytical validation and clinical evaluation of a commercially available high-sensitivity immunoassay for the measurement of troponin I in humans for use in dogs. *Journal of Veterinary Cardiology* 16, 81-89, 2014.
 88. Lauer B, Niederau C, Kühl U et al. Cardiac troponin T in patients with clinically suspected myocarditis. *Journal of the American College of Cardiology* 30, 1354-1359, 1997.
 89. Mahfoud F, Gärtner B, Kindermann M. Virus serology in patients with suspected myocarditis: Utility or futility? *The European Heart Journal* 32, 897-903, 2011.
 90. Cooper LT, Baughman KL, Feldman AM, et al. The role of endomyocardial biopsy in the management of cardiovascular disease: a scientific statement from the American Heart Association, the American College of Cardiology, and the European Society of Cardiology. *Circulation* 116, 2216-2233, 2007.
 91. Task A, Members F, Ponikowski et al. 2016 ESC Guidelines for the diagnosis and treatment of acute and chronic heart failure. *European Heart Journal* 37, 2129-2200, 2016.
 92. Burk RL, Tilley LP, Henderson BM et al. Endomyocardial biopsy in the dog. *American Journal of Veterinary Research* 41(12), 2106-2107, 1980.
 93. Rush JE, Keene BW, Eicker SW. Endomyocardial biopsy in cats. *American Journal of Veterinary Research* 51(11), 1765-1768, 1990.
 94. Keene BW, Kittleson ME, Atkins CE, et al. Modified transvenous endomyocardial biopsy technique in dogs. *American Journal of Veterinary Research* 51, 1769-1772, 1990.
 95. Yilmaz A, Kindermann I, Kindermann M et al. Comparative evaluation of left and right ventricular endomyocardial biopsy: Differences in complication rate and diagnostic performance. *Circulation* 122, 900-909, 2010.
 96. Friedrich MG, Sechtem U, Schulz-Menger J et al. International Consensus Group on Cardiovascular Magnetic Resonance in Myocarditis. Cardiovascular magnetic resonance in myocarditis. *Journal of the American College of Cardiology* 53, 1475 - 1487, 2009.
 97. MacDonald KA, Kittleson MD, Garcia-Nolen T et al. Tissue Doppler imaging and gradient echo cardiac magnetic resonance imaging in normal cats and cats with hypertrophic cardiomyopathy. *Journal of Veterinary Internal Medicine* 20, 627-634, 2006.
 98. MacDonald KA, Kittleson MD, Larson RF. The effect of ramipril on left ventricular mass, myocardial fibrosis, diastolic function, and plasma neurohormones in Maine Coon cats with familial hypertrophic cardiomyopathy without heart failure. *Journal of Veterinary Internal Medicine* 20, 1093-1105, 2006.
 99. Baumwart RD, Meurs KM, Raman SV. Magnetic resonance imaging of right ventricular morphology and function in boxer dogs with arrhythmogenic right ventricular cardiomyopathy. *Journal of Veterinary Internal Medicine* 23(2), 271-274, 2009.
 100. Kühl U, Pauschinger M, Schwimmbeck PL et al. Interferon-beta treatment eliminates cardiotropic viruses and improves left ventricular function in patients with myocardial persistence of viral genomes and left ventricular dysfunction. *Circulation* 107, 2793-2798, 2003.
 101. Daliento L, Calabrese F, Tona F et al. Successful treatment of enterovirus-induced myocarditis with interferon-alpha. *The Journal of Heart and Lung Transplantation* 22, 214-217, 2003.
 102. Wojnicz R, Nowalany-Kozielska E, Wojciechowska C et al. Randomized, placebo-controlled study for immunosuppressive treatment of inflammatory dilated cardiomyopathy: two-year follow-up results. *Circulation* 104, 39- 45, 2001.
 103. Frustaci A, Chimenti C, Calabrese F et al. Immunosuppressive therapy for active lymphocytic myocarditis: virological and immunologic profile of responders versus nonresponders. *Circulation* 107, 857-863, 2003.
 104. Frustaci A, Russo MA, Chimenti C. Randomized study on the efficacy of immunosuppressive therapy in patients with virus-negative inflammatory cardiomyopathy: the TIMIC study. *The European Heart Journal* 30, 1995-2002, 2009.