

CORNER DIAGNOSTICO

Medicina interna



PRESENTAZIONE CLINICA

Kira è una Shar Pei sterilizzata, di 4 anni e 6 mesi, portata in visita per poliuria/polidipsia da circa un anno e periodici episodi di riluttanza al movimento. Un esame delle urine precedente evidenziava isostenuria (peso specifico 1010, valore soglia >1030) e batteriuria.

All'esame fisico l'unica alterazione risultava l'ipertermia (39,7°C).

Sono stati eseguiti: esame emocromocitometrico (nella norma), biochimico (Tabella 1) ed esame delle urine (T0, Tabella 2).

L'urinocoltura identificava la presenza di *E. coli* e risultava negativa dopo idonea antibiotico terapia (T1, Tabella 2).

Sulla base dei rilievi riportati quale potrebbe essere il principale sospetto diagnostico?

Come può essere utile procedere per confermarlo?

Jari Zambarbieri^{1,2}, Med Vet, SCMPA

Beatrice Ruggerone^{1,2}, Med Vet, PhD

¹Dipartimento di Medicina Veterinaria, Università di Milano, Via Celoria, 10 - 20133 Milano

²Ospedale Veterinario Universitario, Università di Milano, Via dell'Università 6 - 26900 Lodi

Tabella 1 - Risultati degli esami biochimici. I valori sottolineati sono al di sopra degli intervalli di riferimento

	Valore	Intervallo di Riferimento
Urea (mg/dL)	48	20-60
Creatinina (mg/dL)	1,17	0,5-1,4
Glucosio (mg/dL)	90	80-110
Colesterolo totale (mg/dL)	<u>382</u>	135-270
Trigliceridi (mg/dL)	<u>103</u>	<38
Proteine Totali (g/dL)	7,5	5,4-7,5
Sodio (mmol/L)	146	141-152
Potassio (mmol/L)	4,88	3,7-5,8
Calcio (mg/dL)	11,2	8-12
Fosforo (mg/dL)	4,7	3,5-6,2
ALT (U/L)	<u>176</u>	<60
AST (U/L)	<u>103</u>	<40
ALP (U/L)	<u>2300</u>	<180
GGT (U/L)	4	<14
Acidi biliari pre prandiali (µmol/L)	2	< 15
Acidi biliari post prandiali (µmol/L)	4	< 25
Fibrinogeno (mg/dL)	166	200-546
PT (s)	<u>11,2</u>	7,9-10,9
aPTT (s)	16,9	14-24

Tabella 2 - Risultati dell'esame delle urine prelevate per cistocentesi alla prima presentazione (T0) e una settimana dopo la sospensione della terapia antibiotica (T1). Hpf = per campo 40x. *= urine con peso specifico adeguatamente concentrato nel cane.

	Valori T0	Valori T1	Intervallo di riferimento
Colore	Paglierino	Oro	
Aspetto	Sub limpido	Sub limpido	
Peso specifico	1020	1032	>1030*
pH	5	6	5,5-7
Albumine	-	Tracce	Negativo
Glucosio	-	-	Negativo
Chetoni	-	-	Negativo
Bilirubina	-	-	Negativo
Eritrociti/Emoglobina	Tracce	++++	Negativo
UP/UC	0,04	0,04	<0,5
Eritrociti	5-6/hpf	>100/hpf	Assenti
Leucociti	30-35/hpf	2-3/hpf	Assenti
Cellule epiteliali	Di sfaldamento	Di sfaldamento	Assenti
Batteri	Bastoncelli +++	-	Assenti

Risposte alle pagine successive

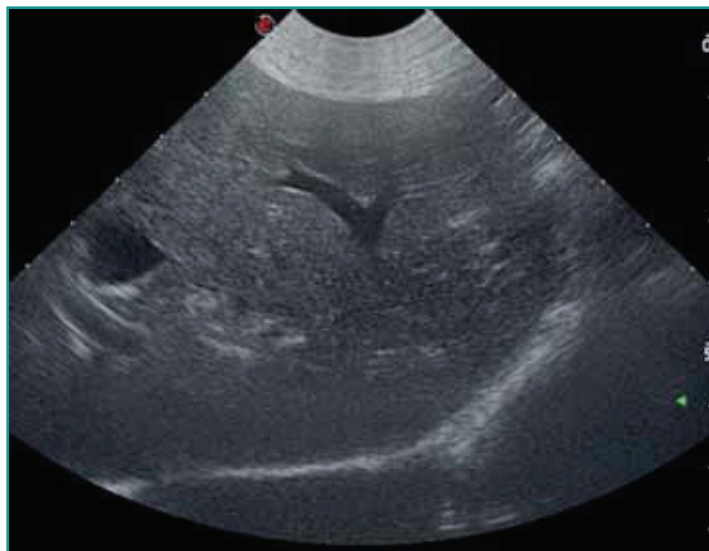

Figura 1 - Immagine ecografica: Fegato a margini regolari, normodimensionato, valutato soggettivamente ipoecogeno ed omogeneo. Colecisti distesa, con parete di normale spessore e contenuto anecogeno. Vie biliari extraepatiche normali, intraepatiche non evidenziabili. Si rileva moderato aumento del disegno vascolare portale. Per gentile concessione del Prof. S. Favzani.

Le alterazioni biochimiche evidenziavano la presenza di epatopatia; poliuria e polidipsia potevano essere giustificate dall'infezione delle vie urinarie o da una condizione di insufficienza epatica indagata tramite misurazione degli acidi biliari pre e post prandiali e del profilo coagulativo (Tabella 1). Si è quindi proceduto con ecografia addominale, citologia epatica e, in seguito, biopsia epatica ecoguidata tramite tru-cut.

L'ipoecogenicità del parenchima epatico rilevata (Figura 1) era compatibile con: epatite/colangioepatite, neoplasia (linfoma, leucemia, mastocitoma, sarcoma istiocitico), amiloidosi; i reni apparivano ecograficamente nor-

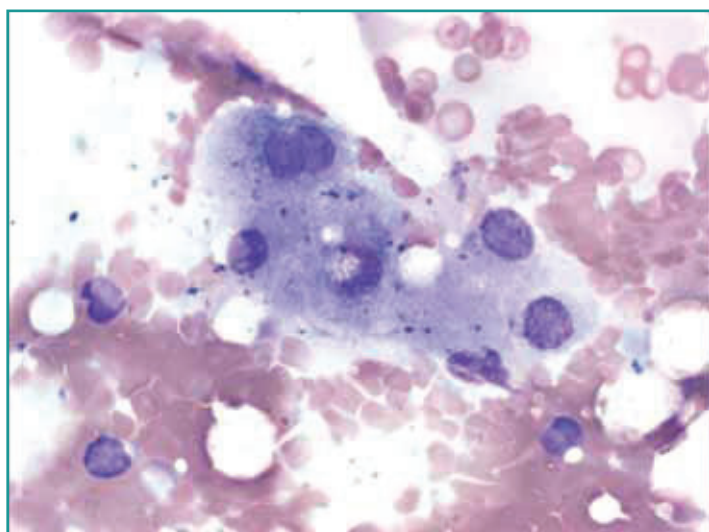


Figura 2A - Citologia epatica: campione moderatamente cellulare con prevalenza di epatociti e qualche reperto di lipofuscinosi (100x). Per gentile concessione del Prof. M. Caniatti.

mali. La citologia del fegato riportava esclusivamente lipofuscinosi (Figura 2a).

Il segnalamento, l'ipertermia e la riluttanza al movimento, unitamente all'aspetto ecografico del fegato, ponevano al primo posto fra le diagnosi differenziali la febbre ricorrente dello Shar Pei associata ad amiloidosi. L'esame istologico confermava la presenza di diffusa amiloidosi epatica da lieve a moderata (Figura 2b). Differentemente da quanto riportato¹, la citologia epatica non è risultata diagnostica in questo caso.

I proprietari non hanno permesso di effettuare le biopsie renali. Nonostante l'assenza di segni compatibili con una riduzione della funzionalità renale (risoluzione di poliuria/polidipsia dopo antibioticoterapia, assenza di proteinuria e normoazotemia) e l'aspetto ecografico dei reni (normale), tale esame sarebbe stato utile considerando che spesso più organi sono interessati da amiloidosi, anche se questa indagine non avrebbe cambiato l'approccio terapeutico. Secondo Segev² il 96% dei cani con amiloidosi renale presenta proteinuria (a differenza di Kira) ed il 45,5% degli Shar Pei con amiloidosi renale presenta anche amiloidosi epatica.

La febbre ricorrente dello Shar Pei si manifesta con picchi di ipertermia, associati a edema articolare, principalmente del garretto, e spesso zoppia. Tali episodi sono in genere autolimitanti in 24-48 ore e rispondono rapidamente alla somministrazione di antinfiammatori non steroidei (FANS). L'esame istologico della membrana sinoviale, nei cani affetti, risulta nella norma, mentre la cute in prossimità delle articolazioni coinvolte può mostrare vasculiti e deposizione di immunocomplessi. Sulla base del sospetto clinico iniziale non è stato effettuato nel caso specifico l'esame del liquido sinoviale, anche se in pazienti con febbre di natura da definire l'artrocentesi deve essere inclusa nell'iter diagnostico. Come nel caso della febbre mediterranea umana, malattia a cui la febbre ricorrente dello Shar Pei è spesso comparata e per cui potrebbe risultare modello di studio, la principale complicanza è l'amiloidosi di tipo AA (da Serum Amyloid A, SAA, proteina di fase acuta positiva maggiore prodotta dagli epatociti unitamente alla proteina C reattiva³ e regolata dalle citochine), principalmente a carico dei reni, ma anche di fegato, milza, pancreas, miocardio, intestino, surreni e tiroide. Tra i meccanismi associati all'amiloidosi nello Shar Pei è stato ipotizzato un aumento dell'interleuchina-6, documentato non solo in concomitanza dei picchi di ipertermia, ma anche nelle fasi quiescenti⁴.

L'amiloide è una proteina complessa presente in una forma solubile e una "atipica", il cui accumulo nello spazio extracellulare risulta patologico. Le differenti proteine che costituiscono la sostanza amiloide possono determinare numerosi tipi di amiloidosi: sono riportate sia forme sistemiche che locali (es. accumulo di amilina a livello

pancreatico), familiari o acquisite. Tra queste rientrano la febbre mediterranea ereditaria umana, la febbre ricorrente dello Shar Pei e forme simili riportate in Beagle, Fox Terrier, Siamese ed Abissino. L'amiloidosi generalmente si presenta in forma sistemica e, nonostante venga riconosciuta una componente ereditaria, viene spesso esacerbata da processi flogistici³.

L'accumulo di SAA a livello renale causa una glomerulopatia e, conseguentemente, una nefropatia proteino-disperdente. Tale forma è più frequentemente riportata nel cane anziano e negli Shar Pei è spesso localizzata anche ad altri organi; in due Shar Pei è stata descritta amiloidosi epatica responsabile di rottura spontanea d'organo⁵. Ad oggi non sono conosciuti trattamenti efficaci nei pazienti canini o felini affetti da amiloidosi. Qualora il sospetto clinico fosse di amiloidosi secondaria a febbre ricorrente, la somministrazione di FANS risulta utile nella risoluzione dell'ipertermia riducendo il rischio di deposito di SAA. Si ipotizza che la colchicina (impiegata con successo in medicina umana), al dosaggio di 0,03 mg/kg SID, possa essere utile nel ritardare il coinvolgimento renale e conseguentemente il decesso bloccando la sintesi e la secrezione epatocitaria di SAA e limitando accumulo e deposizione di amiloide negli organi *target*.

Tuttavia, esistono pochi studi sull'efficacia del principio attivo nella specie canina e non sono da sottovalutare gli effetti collaterali (soppressione midollare, segni gastroenterici).

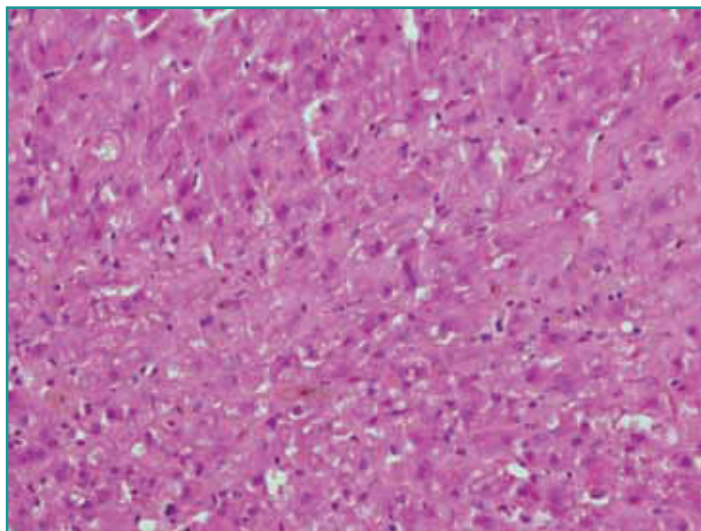
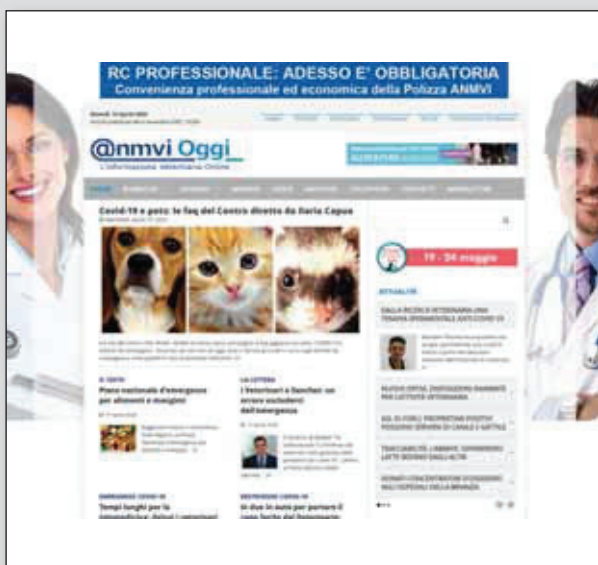

Figura 2B - Istologia epatica: A livello interstiziale, tra le filiere epatocitarie, si osserva una non marcata ma diffusa presenza di materiale amorpho eosinofilo positivo al Rosso Congo ed identificabile come amiloide (200x). Per gentile concessione della Prof.ssa V. Grieco.

BIBLIOGRAFIA

1. Flatland B, Moore RR, Wolf CM *et al.* Liver aspirate from a Shar Pei dog. *Veterinary Clinical Pathology* 36: 105-108, 2007.
2. Segev G, Cowgill LD, Jessen S *et al.* Renal amyloidosis in dogs: a retrospective study of 91 cases with comparison of the disease between Shar-Pei and Non-Shar-pei dogs. *Journal of Veterinary Internal Medicine* 26: 259-268, 2012.
3. Snyder WP. Diseases of immunity: amyloidosis. In: McGavin MD, Zachary JF. Ed. *Pathologic basis of Veterinary Diseases*. St Louis: Elsevier, 2012, pp. 242-288.
4. Rivas AL, Tintle L, Kimball ES, *et al.* A canine febrile disorder associated with elevated interleukin-6. *Clinical Immunology and Immunopathology* 64:36-45, 1992.
5. Loeven KO. Hepatic amyloidosis in two Chinese Shar Pei dogs. *Journal of the American Veterinary Medical Association* 204: 1212-1216, 1994.



AnmviOggi è il quotidiano on-line di informazione professionale dell'ANMVI. Il primo e unico quotidiano di informazione professionale via internet che ogni giorno pubblica notizie sui maggiori fatti di interesse per la Professione Veterinaria. AnmviOggi viene inviato gratuitamente agli iscritti delle liste telematiche dell'Anmvi, a chi ne fa richiesta ed è disponibile sul sito www.anmvioggi.it

Chi non li ricevesse ed è interessato ne può far richiesta per e-mail alle redazioni: anmvioggi@anmvi.it - efebbo@scivac.it