

CORNER DIAGNOSTICO

Chirurgia dei tessuti molli



PRESENTAZIONE CLINICA

Un cane Bulldog Francese, maschio intero, di 6 mesi e 10 kg, è stato riferito per la comparsa, circa 48 ore prima, di vomito e disoressia progressiva. Il veterinario referente aveva eseguito una terapia sintomatica nelle prime 24 ore senza alcun miglioramento clinico (maropitant e pantoprazolo). Il paziente si presentava vigile ma abbattuto. L'esame fisico diretto risultava nella norma a parte un'algia addominale alla palpazione dei quadranti addominali craniali. L'emogas analisi venosa aveva rilevato alcalosi metabolica compensata da un'acidosi respiratoria (pH 7,432 range 7,32-7,5) con aumento dei bicarbonati (HCO_3 , 35,1 range 18-26) e base excess (10,8 range -2,+2), ipokaliemica (3,27 range 3,4-5,1) ed ipocloremica (93,4 range 96-113). Sono state eseguite le radiografie dell'addome in due proiezioni ortogonali. (Figura 1)

Giovanni Pagani, Med Vet
Vincenzo Montinaro Med Vet, MSc(Oncologia),
GPCertSASTS, MRCVS

Clinica Veterinaria Malpensa - AniCura Samarate (Varese)
vincenzo.montinaro@anicura.it

Domande

1. Quali sono le possibili diagnosi differenziali esaminando le radiografie?
2. Quali sono le razze predisposte a questo tipo di problema?
3. Quali opzioni chirurgiche sono da prendere in considerazione?

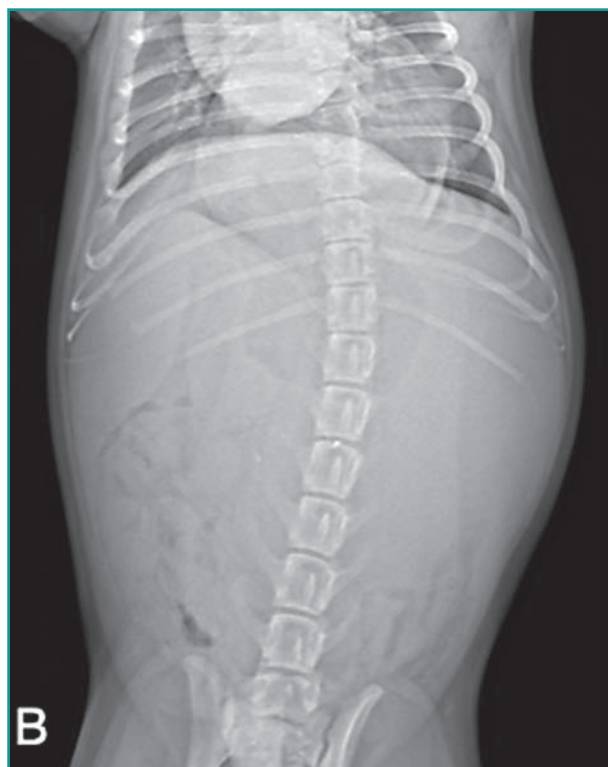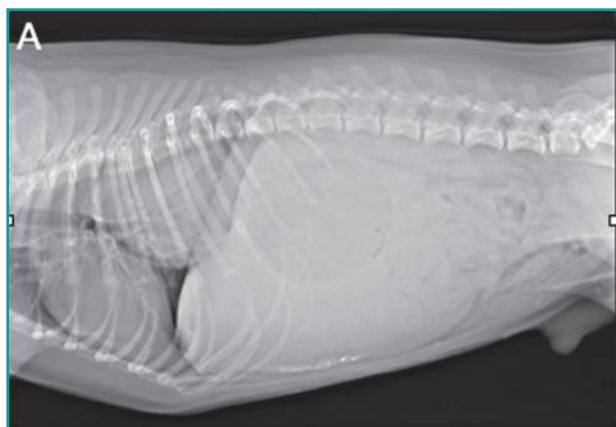


Figura 1 - Proiezione latero-laterale (A) e dorso-ventrale (B) del paziente durante la visita clinica.

Risposte alle pagine successive

RISPOSTE E TRATTAMENTO

1) Lo studio radiografico dell'addome associato al torace caudale in due proiezioni ortogonali, rileva un aumento della radiopacità del mediastino caudale ed un'assenza dello stomaco nella sua normale posizione a livello dell'addome craniale. La porzione di stomaco presente in addome risulta dilatata con piloro e duodeno posti sulla linea mediana. Inoltre, la milza risulta assente in addome mentre una porzione del fegato sinistro appare dislocato sul versante addominale destro in proiezione dorso-ventrale. Il tutto è inoltre associato ad una perdita del dettaglio addominale compatibile però con l'età del paziente. In diagnosi differenziale si possono quindi considerare:

- Ernia iatale di tipo IV
- Ernia iatale tipo III
- Intussuscezione gastro-esofagea

2) Le razze maggiormente predisposte descritte in letteratura sono i Bulldog Inglesi e gli Shar-Pei Cinesi.

3) Le opzioni chirurgiche da considerare, eseguibili singolarmente oppure in associazione, in corso di ernia iatale comprendono: frenico-plastica dello iato-esofageo, esofago-pesti e gastropessi fundica (sinistra).

In questo caso, prendendo in considerazione l'età del paziente, i segni clinici, i reperti radiografici ed il rilievo emogasanalitico compatibile con una occlusione gastro-intestinale, si è deciso di sottoporre il paziente ad una celiotomia esplorativa, previa stabilizzazione dell'animale. Durante la celiotomia mediana craniale è stata immediatamente evidenziata una importante dilatazione gastrica, gestita intra-operatoriamente con un tubo orogastrico inserito da un terzo operatore fuori dal campo chirurgico. Solo dopo decompressione gastrica è stato possibile eseguire una esplorazione addominale evidenziando un'assenza della milza in cavità addominale, presenza di una sola porzione di corpo gastrico in addome con concomitante dislocazione sulla linea mediana ed in senso craniale (toracico) dell'antro pilorico, piloro e duodeno. Lo stomaco e la milza sono stati quindi delicatamente riposizionati in cavità addominale attraverso lo iato esofageo (Video 1). Una volta valutata la vitalità splenica, gastrica e del resto dell'intestino si è proceduto ad eseguire una pessi

esofagea a livello iatale con sutura monofilamento assorbibile 3-0 (Glycomer 631), associata a gastropessi incisionale fundica (sinistra) con sutura monofilamento assorbibile 2-0 (Glycomer 631). Infine, con medesima sutura, è stata eseguita anche una gastropessi incisionale destra. La fascia addominale, il sottocute e la cute sono stati chiusi come di routine.

A distanza di 4-6 ore dalla chirurgia il cane ha ripreso ad alimentarsi spontaneamente e, a distanza di 24 ore dall'intervento, i bicarbonati erano rientrati nel range di riferimento. Il paziente è stato dimesso dopo 36 ore dall'intervento con inibitori di pompa (pantoprazolo) per 10 giorni, antinfiammatorio non steroideo (meloxicam) per 3 giorni e paracetamolo sciroppo per 5 giorni associato a dieta altamente digeribile.

DISCUSSIONE

Si definisce ernia iatale l'erniazione di elementi della cavità addominale nel mediastino caudale attraverso lo iato esofageo. La classificazione suddivide le ernie iatali in quattro categorie. Tipo I o "sliding hiatal hernia" costituita da un movimento intermittente della giunzione gastro-esofagea nella cavità toracica (mediastino caudale). Tipo II o paraesofagea, in cui la giunzione gastro-esofagea rimane ferma, ma il fondo dello stomaco ernia accanto all'esofago. Nel tipo III, l'ernia include elementi delle tipologie I e II (movimento della giunzione gastro-esofagea ed erniazione del fondo dello stomaco). Infine, tipo IV in cui, oltre lo stomaco, erniano altri organi della cavità addominale (es. milza, fegato ecc).^{1,2}

La maggior parte delle ernie iatali descritte sono di tipo I e di origine congenita. Tuttavia, queste ernie possono essere anche acquisite, come conseguenza di eventi traumatici, e/o essere presenti in concomitanza di patologie respiratorie delle alte vie.^{3,4} Le radiografie in bianco del torace possono essere sufficienti per effettuare una diagnosi, ma per conferma può essere necessario associare una esofagografia con mezzo di contrasto o meglio un esame fluoroscopico dinamico e/o endoscopico.^{2,5}

Il trattamento chirurgico, ove necessario o in caso di mancata risposta alla terapia medica, consiste nell'esecuzione di diverse procedure, tra cui: frenico-plastica dello iato-esofageo, esofago-pesti e gastropessi fundica. Le tecniche possono essere effettuate da sole o in associazione tra loro con tecnica aperta o laparoscopica.²

In questo caso, oltre alle due tecniche su tre previste per la risoluzione dell'ernia iatale, è stata effettuata una gastropessi pilorica (destra), considerato il moderato grado di dislocamento del piloro e del duodeno in senso craniomediale. Solitamente la doppia gastropessi si effettua in corso di intussuscezione gastro-esofagea



Video 1:
Video intra-operatorio della riduzione degli organi erniati.
<https://www.scivac.it/it/v/21556/1>

tipica dei cani giovani, in particolare del pastore tedesco.² Tuttavia, in questo soggetto è stata eseguita per evitare l'eventuale torsione di organo in caso di dilatazione gastrica da aerofagia.

In conclusione, la prognosi risulta essere buona per i pazienti con ernia iatale. In alcuni casi, la terapia medica potrebbe essere risolutiva, ma quando questa dovesse fallire l'approccio chirurgico risulta essere necessario e risolutivo nella maggior parte dei casi.

BIBLIOGRAFIA

1. Ellison GW, Lewis DD, Phillips L, *et al.* Esophageal hiatal hernia in small animals: literature review and a modified surgical technique. *Journal of the American Animal Hospital Association* 23:391-399, 1987.
2. Tobias KM, Johnston SA. Stomach In: *Veterinary surgery Small animal*. Elsevier Health Sciences, pp. 1700-1729, 2018
3. Callan MB, Washabau RJ, Saunders, *et al.* Congenital esophageal hiatal hernia in the Chinese shar-pei dog. *Journal of veterinary internal medicine* 7(4): 210-215, 1993.
4. Kaye BM, Rutherford L, Perridge DJ, *et al.* Relationship between brachycephalic airway syndrome and gastrointestinal signs in three breeds of dog. *Journal of Small Animal Practice* 59(11): 670-673, 2018.
5. Reeve EJ, Sutton D, Friend EJ, *et al.* Documenting the prevalence of hiatal hernia and esophageal abnormalities in brachycephalic dogs using fluoroscopy. *Journal of Small Animal Practice* 58(12): 703-708, 2017.

 scivac

 ROYAL CANIN

CONGRESSO SCIVAC AREZZO 2021

Chirurgia Oncologica Il suo ruolo nella cura dei tumori

La qualità di vita degli animali che trattiamo è centrale nelle nostre scelte, il punto è spesso "se e come operare": come gestire al meglio gli aspetti biologico-clinici, etici, psicologici e medico-funzionali

5-7 novembre 2021
Arezzo

