

CORNER DIAGNOSTICO

Medicina interna



PRESENTAZIONE CLINICA

Spritz, gatto maschio intero di 1 anno e 4 mesi FIV-FelV negativo, è stato riferito all'UO di Medicina Interna dell'Ospedale Veterinario I Portoni Rossi per ittero persistente. A soli 8 mesi, Spritz mostrava aumento degli enzimi epatici ed epatomegalia, i colleghi referenti avevano eseguito un campionamento citologico per ago in fessione del fegato risultato essere non conclusivo; erano quindi state impostate delle terapie mediche di supporto quali farmaci ad azione antiossidante S-Adenosinmetionina ed acido ursodesossilico, per circa un mese, con parziale remissione dei sintomi.

Alla visita clinica Spritz mostrava depressione del sensorio ed ittero, il resto dell'esame obiettivo generale era nella norma. Abbiamo richiesto un esame emocromocitometrico (Tabella 1), un profilo biochimico (Tabella 2) ed un'ecografia addominale che mostrava moderata epatomegalia, ipercogenicità diffusa del parenchima epatico mentre le vie biliari risultavano essere nella norma.

Tabella 1 - Esame emocromocitometrico.

Parametro	Valore	Range di riferimento
Eritrociti	9,77	6,6-10,8 10 ⁶ /ul
Leucociti	8,77	4,0-15,2 10 ³ /ul
Piastrine	138	87-610 10 ³ /ul
Stima piastrinica	Adeguate	Adeguate
Emoglobina	13,8	9,9-16,6 g/dl
HCT	41,7	29,9-51,0%
MCV	42,7	34,4-49,3 fl
MCH	14,1	12,3-16,4 pg
MCHC	33,1	32,5-39,2 g/dl
RDW	22,4	19,7-29,3%
Reticolociti %	0,54	0,20-1,10%

Silvia Miglietta, Med. Vet.

¹Ospedale Veterinario I Portoni Rossi,
Via Roma, 57 - Zola Predosa (BO)

Caso clinico presentato all'incontro SIMIV del 5 Dicembre 2020

Tabella 2 - Profilo biochimico, sottolineati in grassetto i valori alterati rispetto i range di riferimento.

Parametro	Valore	Range di riferimento
Glucosio	89	73-125 mg/dl
Colesterolo	236	90-255 mg/dl
Trigliceridi	27	8-80 mg/dl
Bilirubina totale	6,5	0-0,3 mg/dl
AST	337	12-46 U/l
ALT	568	28-106 U/l
GGT	0	0-4 U/l
Fosfatasi alcalina	371	14-80 U/l
CK	570	73-320 U/l
Urea	12	30-65 mg/dl
Creatinina	0,9	0,5-1,8 mg/dl
Proteine totali	6,1	5,8-8 g/dl
Albumine	2,7	2,5-4 g/dl
Globuline	3,4	2,8-5,5 g/dl
Rapporto A:G	0,79	0,4-1,7
Calcio	11	9-11,4 mg/dl
Fosforo	4,5	3,2-6,6 mg/dl
Sideremia	157	33-135 ug/dl
Magnesio	2,4	1,5-2,5 mg/dl
Sodio	154	145-158 mmol/l
Potassio	4,6	3,5-5 mmol/l
Cloro	117	112-121 mmol/l

Domande

1. Quali sono le principali diagnosi differenziali dell'ittero di Spritz?
2. Come procederesti nella gestione del caso?

RISPOSTE E DISCUSSIONE

Sulla base dei dati laboratoristici (emocromo nella norma, grave aumento dell'ALT e della bilirubina totale) ed ecografici (epatomegalia, assenza di ostruzione delle vie biliari) l'ittero di Spritz risultava essere di origine epatica. Tra le principali diagnosi differenziali di ittero epatico nel gatto abbiamo:

- Cause infiammatorie: colangite neutrofilica, linfocitica
- Cause infettive: virali, protozoarie, parassitarie
- Metaboliche: lipidosi epatica, epatite da accumulo (rame, ferro), lysosomal storage disease
- Tossiche/farmacologiche: *Amanita* spp, aflatoSSine, FANS, azatioprina, metimazolo
- Neoplasie

Spritz è stato ospedalizzato e sottoposto a biopsia epatica, quale gold standard per la diagnosi delle patologie del parenchima epatico. Il referto istologico descriveva un minimo grado di infiltrato infiammatorio e fibrosi ed un marcato accumulo di pigmento intracellulare centrolobulare. Allo scopo di indagare la natura di questo pigmento sono state richieste delle colorazioni aggiuntive tra cui la colorazione con rodanina che è risultata essere positiva confermando la presenza di rame negli epatociti della zona centrolobulare (Figura 1). A conferma della diagnosi di epatite da accumulo di rame l'elemen-

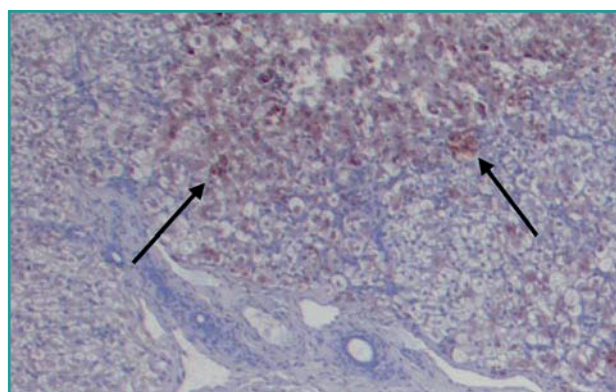


Figura 1 - Particolare di preparato istologico da campione biotico epatico, colorazione con rodanina ingrandimento 100x: le frecce indicano il pigmento presente all'interno degli epatociti della zona centrolobulare risultato positivo alla colorazione con rodanina e compatibile con rame.

to è stato quantificato nel campione biotico rivelando una concentrazione gravemente aumentata, pari a 5172 mg/kg su sostanza secca.

L'epatite da accumulo di rame è classificata tra le epatiti croniche, è caratterizzata da un aumento della concentrazione di rame principalmente negli epatociti della zona centrolobulare ed è maggiormente descritta nel cane mentre è rara nel gatto^{1,2}. L'accumulo di rame può essere legato a due meccanismi eziopatogenetici quali un aumentato apporto di rame con la dieta oppure una ridotta escrezione di rame con la bile che a sua volta può essere di origine primaria, legata a mutazione genetica dei sistemi di trasporto del rame stesso negli epatociti^{1,3} oppure secondaria a colestasi¹.

I segni caratteristici di questa patologia sono: l'ittero, il moderato-grave aumento della bilirubina e dell'ALT. La diagnosi è possibile solo tramite esame istologico di biopsie epatiche a cui va associata la colorazione con rodanina, specifica per l'identificazione del rame, seguita da quantificazione dell'elemento con spettrofotometria per assorbimento atomico su un campione biotico di piccole dimensioni (20-40 mg) refrigerato; la diagnosi è confermata da una concentrazione di rame superiore a 700 mg/kg su sostanza secca².

La terapia d'elezione è medica e si basa sulla somministrazione di chelanti del rame¹ (penicillamina 10-15 mg/kg PO ogni 12 ore) e farmaci ad azione antiossidante (S-Adenosinmetionina 20 mg/kg PO ogni 24 ore, acido ursodesossicolico 10 mg/kg PO ogni 24 ore) a questo si aggiunge una dieta iperdigeribile a basso contenuto di rame, elevata concentrazione di zinco con ristretto contenuto proteico (*linea hepatic*)¹. La durata complessiva della terapia medica è di circa 6-9 mesi¹ e viene stabilita sulla base dell'andamento clinico e dei parametri epatici (riduzione di bilirubina e ALT), nonché mediante biopsia epatica di controllo per confermare l'effettiva riduzione della concentrazione del rame.

Nel cane la prognosi è in media 20 mesi¹; vengono riconosciuti quali fattori prognostici negativi la comparsa di alterazioni della coagulazione, ascite e fibrosi. Nel gatto non ci sono al momento in letteratura dati consistenti sull'outcome o sull'andamento dei parametri la-

Tabella 3 - Parametri epatici di controllo, sottolineati in grassetto i valori alterati rispetto i range di riferimento. T0 momento della diagnosi, T1 dopo 1 mese di terapia medica, T2 dopo 2 mesi di terapia medica.

Parametro	T0	T1	T2	Range di riferimento
Bilirubina totale	6,5	5,24	2,49	0-0,3 mg/dl
AST	337	107	208	12-46 U/l
ALT	568	366	184	28-106 U/l
Fosfatasi alcalina	371	87	25	14-80 U/l

boratoristici in corso di terapia.

Spritz è stato gestito con terapia medica e dieta *hepatic*, a due mesi dall'inizio della terapia le sue condizioni cliniche erano buone e gli esami di laboratorio rivelavano un progressivo miglioramento dei parametri epatici (Tabella 3).

Spritz ha successivamente sviluppato nuovi segni clinici compatibili con peritonite infettiva felina (FIP) in forma umida che hanno portato al suo decesso in poche settimane; nello specifico ecograficamente erano comparsi grave linfoadenomegalia generalizzata ed abbondante versamento addominale compatibile con un trasudato ricco in proteine, la PCR per FCoV eseguita sul versamento era risultata essere positiva.

Ai fini di escludere la FIP quale causa primaria della pre-

sentazione clinica di Spritz al momento della diagnosi di epatite da accumulo di rame, abbiamo richiesto al patologo di eseguire l'immunoistochimica per FCoV sulla biopsia epatica di Spritz che è risultata essere negativa ed escludeva una correlazione tra la FIP ed epatite da accumulo di rame al momento della sua diagnosi.

BIBLIOGRAFIA

1. Webster CR, Center SA, Cullen JM *et al.* ACVIM consensus statement on the diagnosis and treatment of chronic hepatitis in dogs. *Journal of veterinary internal medicine*, 33(3), 1173-1200, 2019.
2. Hurwitz BM, Center SA, Randolph JF *et al.* Presumed primary and secondary hepatic copper accumulation in cats. *Journal of the American Veterinary Medical Association*, 244(1), 68-77, 2014.
3. Asada H, Kojima M, Nagahara T *et al.* Hepatic copper accumulation in a young cat with familial variations in the ATP7B gene. *Journal of veterinary internal medicine*, 33(2), 874-878, 2019.

COMPRAVENDITA DI ATTREZZATURE PROFESSIONALI VETERINARIE

VET-EXCHANGE è il servizio telematico, libero e gratuito riservato ai soli medici veterinari. Questo servizio ha l'unico scopo di consentire un più facile contatto tra soggetti interessati alla compravendita di attrezzature professionali veterinarie. **Non è consentito l'accesso alle aziende del settore.**

Il portale registra più di 20.000 visite mensili, con una media di 200 annunci al mese.

Per inserire la propria offerta o richiesta è necessaria la registrazione al servizio tramite un modulo on-line. Al ter-

mine della registrazione il sistema fornirà all'utente un codice che, insieme alla password, consentirà di accedere all'area riservata per modificare/integrare/cancellare la propria scheda prodotti e la scheda dati personale.

Le inserzioni permangono in rete per 90 giorni; alla scadenza di questo periodo vengono rimosse automaticamente.

Registrazione e condizioni d'uso dettagliate al sito:

<http://www.vetexchange.it/>

 **VET-EXCHANGE**
IL MERCATO ITALIANO DELLE ATTREZZATURE
PROFESSIONALI VETERINARIE
Servizio on-line dell'A.N.M.V.I.