

CORNER DIAGNOSTICO

Chirurgia dei tessuti molli



PRESENTAZIONE CLINICA

Un bouledogue francese, femmina sterilizzata, di 2 anni viene riferita per un'estesa lesione cutanea nella regione del dorso (Figura 1) post intervento di ovariectomia eseguito 10 giorni prima. La lesione è comparsa circa 4 giorni post intervento con ispessimento della cute e prurito con peggioramento macroscopico nella settimana successiva. All'esame fisico si evidenziava una lesione a placca di circa 23 cm (cr-ca) x 18 cm (l-l) nella regione del dorso, con cute secca e disvitale, dolente alla palpazione, con esposizione del derma e presenza di materiale purulento. All'ispezione e alla palpazione si evidenziava una differenza di consistenza nelle diverse parti della lesione. Inoltre si notava una linea netta di demarcazione tra cute patologica (freccie gialle figura 1) e cute sana (freccie verdi figura 1). La paziente presentava algia generalizzata, febbre (39,7°C) ed assumeva amoxicillina e ac. Clavulanico (20 mg/kg bid) ed enrofloxacin (5 mg/kg sid), meloxicam (0,1mg/kg sid) e gabapentin (10mg/kg tid). L'esame emocromocitometrico mostrava lieve leucocitosi neutrofilica mentre l'esame biochimico era nella norma. Sono state inoltre effettuate radiografie del torace ed ecografia addominale, risultate anch'esse nella norma.

Domande

- 1) Quali sono le diagnosi differenziali considerando l'anamnesi e la figura 1?
- 2) Come vengono classificate le ustioni e quali sono le complicanze più comuni?
- 3) Quale trattamento si potrebbe valutare considerando la situazione clinica del cane?

Matteo Pirovano Med Vet, GPCert (Oncology)

Vincenzo Montinaro Med Vet, MSc(Oncologia), Dipl. ECVS, EBVS®European Specialist in Small Animal Surgery

Clinica Veterinaria Malpensa - AniCura Samarate (Varese)

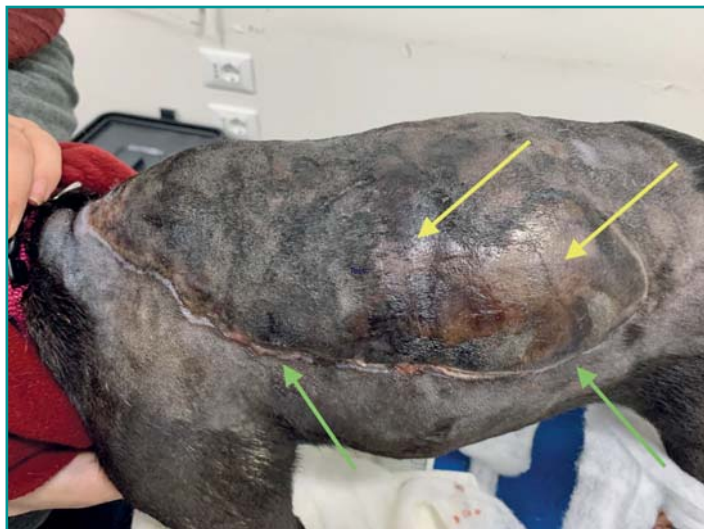


Figura 1 - Lesione cutanea a placca nella regione dorsale con presenza di aree di esposizione del derma (freccie gialle). Si nota una netta linea di demarcazione (freccie verdi) tra cute sana e patologica.

RISPOSTE E DISCUSSIONE

1) Tra le diagnosi differenziali bisogna considerare ustioni termiche, chimiche o elettriche, celluliti/pannicoliti iatrogene da iniezioni, patologie metaboliche e fascite necrotizzante. In questo caso, la causa più probabile risulta essere un'ustione termica da tappetino. Queste lesioni sono secondarie a esposizione diretta ad eccessive temperature a partire da 40°, per un tempo più o meno prolungato. Sono descritte tre metodiche per la trasmissione dell'energia: conduzione (contatto diretto), convezione (trasmissione aerea) e radiazione (interazione con onde elettromagnetiche) ¹.

2) La classificazione è correlata alla profondità del danno termico: primo grado coinvolgimento dell'epidermide, secondo grado interessamento del derma, terzo grado estensione fino al tessuto sottocutaneo¹. Alcuni autori aggiungono il quarto grado se è presente interessamento di muscoli o fascia muscolare e quinto grado se la lesione si estende fino alle ossa². Una classificazione semplificata suddivide in spessore parziale (primo e secondo grado) e a tutto spessore (terzo grado)¹. Le complicanze più comuni risultano essere: perdita di fluidi ed elettroliti, ipoalbuminemia, edema generalizzato, disfunzioni vascolari,

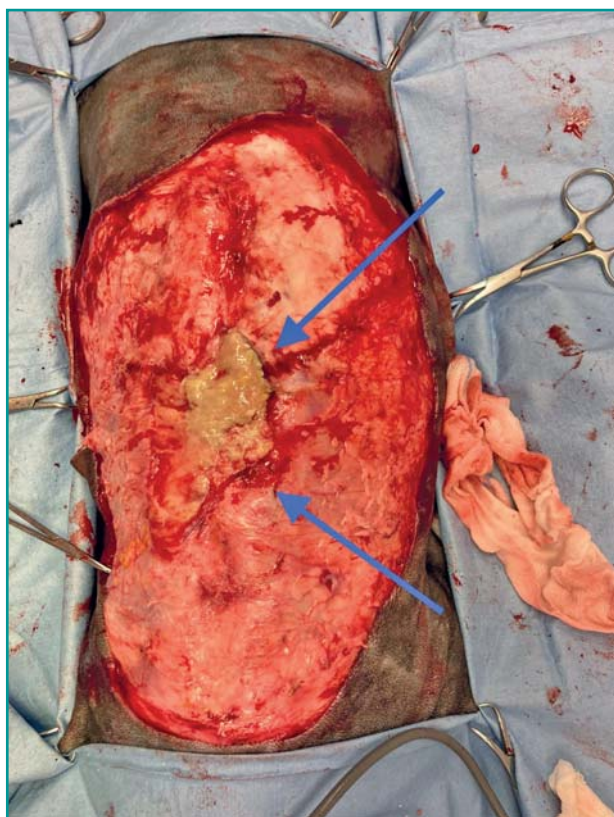


Figura 2 - Debridement chirurgico profondo. Si evidenzia al centro un'area di tessuto necrotico di colore giallo, che è stata rimossa (freccie blu). Tale area rappresenta la zona di coagulazione delle ustioni e rappresenta il punto da cui si è propagata l'energia scatenante l'ustione.

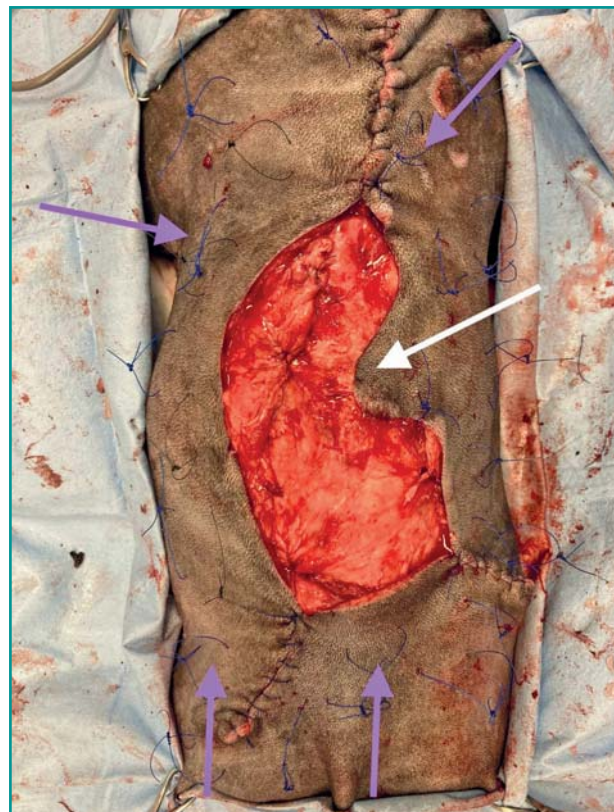


Figura 3 - Avvicinamento chirurgico dei margini (freccia bianca) e posizionamento di asole per bendaggio tie-over (freccia rosa)

anemia, infezioni, setticemia, insufficienza renale, sintomi gastroenterici, compromissione del sistema immunitario, segni neurologici, cambiamenti metabolici endocrini, fino alla morte ^{1,3}.

3) L'approccio alle ferite da ustione consiste nell'eseguire un debridement della lesione, chirurgico o non chirurgico. La scelta deriva dalla gravità della lesione ed estensione della stessa, seguito poi da guarigione per seconda intenzione oppure per prima intenzione, prima intenzione ritardata o terza intenzione ¹. In questo caso, valutando la presenza di abbondante cute necrotica ed una grande estensione, è stato scelto un approccio chirurgico combinato con chiusura per seconda intenzione (Figura 2). È stato eseguito un campionamento dei tessuti profondi per esame microbiologico e antibiogramma, dal quale è emerso *E. Coli* multiresistente. I margini sono stati cruentati, mobilizzati ed eseguite suture di avanzamento per ridurre le dimensioni della ferita (Figura 3). Valutando l'estensione e la possibile contaminazione è stata scelta la guarigione per seconda intenzione, utilizzando bendaggio tie-over. Successivamente è stata eseguita una medicazione ogni 12 ore posizionando sul letto della ferita miele di Manuka. Nelle tre settimane successive il cane è stato sottoposto a tre revisioni chirurgiche minori con debridement e avvicinamento progressivo dei margini. Le

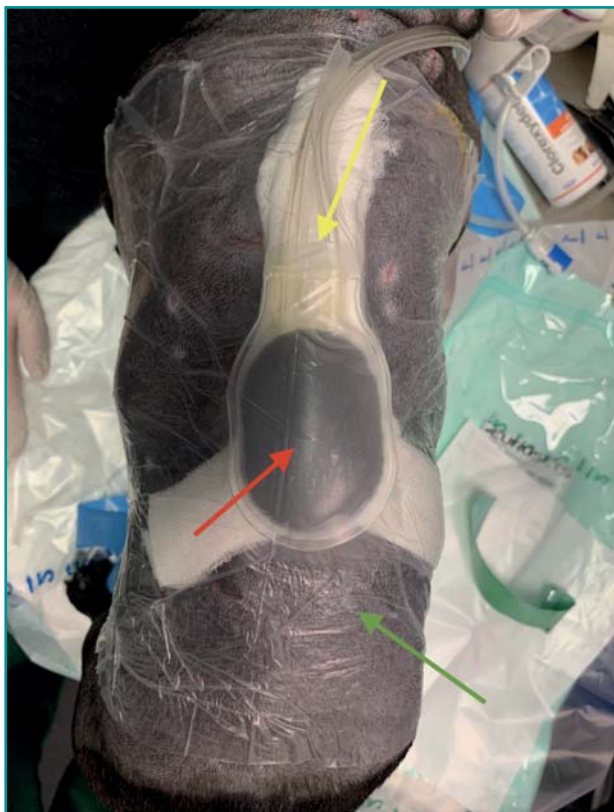

Figura 4 - Il V.A.C. è formato da garze sterili, poste a diretto contatto con la ferita (freccia gialla), telo di plastica aderente alla cute (freccia verde) e da posizionare al di sopra del tubo di suzione, tubo di suzione (freccia rossa) e pompa (non presente in foto).

medicazioni sono state eseguite per 7 giorni con miele di Manuka, e per 14 giorni con gentamicina crema 0,1% considerato il tessuto di granulazione formatosi. A 30 giorni dall'arrivo e 4 procedure i margini sono stati apposti con il posizionamento di un drenaggio attivo di Redon previo esame batteriologico. Nei giorni seguenti la ferita non appariva in buono stato di guarigione con eritema, edema e mancato attecchimento ai tessuti profondi. È stato quindi deciso di posizionare un V.A.C. (Vacuum Assisted Closure) per 48 ore con pressione continua di -125 mmHg (Figura 4). Questa tecnica ha lo scopo di eliminare l'essudato, ridurre la carica batterica, ridurre l'edema perilesionale, stimolare la neoangiogenesi, la formazione del tessuto di granulazione e favorisce l'attecchimento precoce dei margini⁴. Dopo la rimozione del V.A.C. la ferita appariva in buono stato di guarigione, asciutta, in assenza di edema e con margini ben adesi ai piani sottostanti. A 45 giorni dalla presentazione la ferita appariva guarita (Figura 5). Durante tutto il periodo della gestione del paziente sono stati monitorati in modo costante vari parametri ematologici, in particolare con esami emocromocitometrici seriali e valutazione di

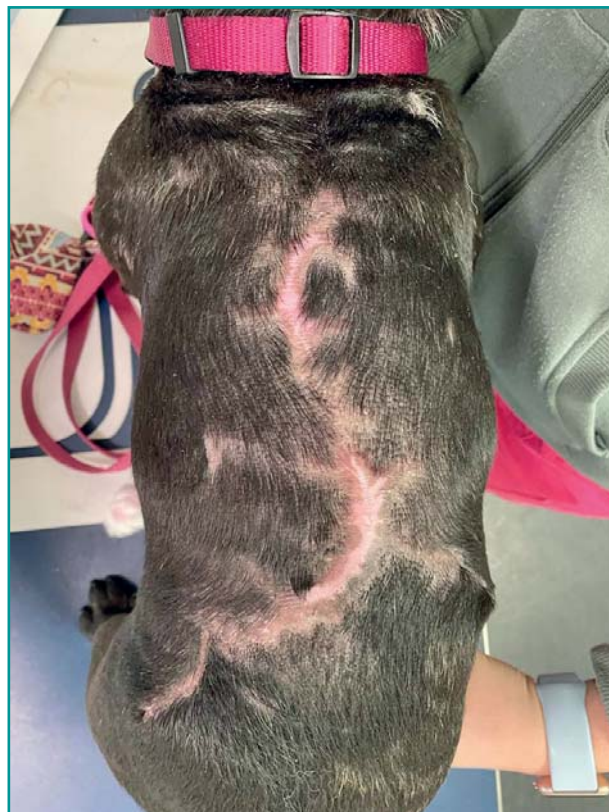

Figura 5 - Evidente cicatrice ad un mese e mezzo dall'arrivo in clinica.

proteine totali e albumine, parametri fondamentali per la cicatrizzazione e guarigione delle ferite complesse. Questo caso clinico dimostra che l'approccio alle ferite cutanee da ustione è caratterizzato da una gestione multimodale, che necessita di molto tempo e di supporto costante affinché non si sviluppino le complicanze sopradette. Concludendo possiamo sottolineare l'importanza della terapia VAC per la guarigione di determinate lesioni cutanee. Retrospectivamente gli autori consigliano di valutare l'approccio VAC sino dalle prime fasi di gestione delle ustioni per evitare complicanze e permettere una ripresa più rapida.

BIBLIOGRAFIA

1. Mark W. Bohling, Burns. In Tobias K.M. Veterinary Surgery: Small Animal Vol. 2. Second edition. St. Louis: Elsevier, 2018, pp 1495-1507.
2. K.G. Supple. Physiologic response to burn injury. Critical Care Nursing Clinics of North America. 16(1):119-26, 2004.
3. Juliet Pope. Eziologia e classificazione delle ferite. In Williams J. BSAVA Manuale di trattamento e ricostruzione delle ferite nel cane e nel gatto. Seconda edizione. Milano: Edra, 2014, pp 15-24.
4. Neel A. Kantak, Riyam Mistry, Davd E. Varon, *et al.* Negative pressure wound therapy for burns. Clinics in Plastic Surgery. 44(3): 671-677. doi: 10.1016/j.cps.2017.02.023, 2017.