

CASO CLINICO

TACHIARITMIA DI ORIGINE TRAUMATICA IN UN CANE BOXER

CLAUDIO BUSSADORI DMV DIPL ECVIM (CA) CARDIOLOGY

Libero Professionista Milano

MONICA MINGARDI DMV

Libero Professionista Bologna

Un cane femmina razza Boxer di tre anni venne portato d'urgenza ad una visita a seguito di un improvviso episodio sincope: non vennero segnalati in anamnesi altri precedenti eventi analoghi né ulteriori elementi di rilievo.

Dopo aver ripreso conoscenza il cane mostrò all'esame clinico un persistente stato di ortopnea associato ad itto rinforzato, tachicardia, presenza di toni validi intervallati da pause apparentemente libere da soffi o rumori aggiunti, polso femorale piccolo, frequente e sincrono con il controlaterale. Le mucose apparivano leggermente pallide con un tempo di riempimento capillare nella norma.

Trattandosi di una razza brachicefala la sincope veniva immediatamente associata ad una disfunzione cardiaca, vista la particolare predisposizione di queste razze alle cardiopatie, ritenendo meno probabile l'evenienza di un episodio ipotensivo di origine vaso-vagale (in seguito a paura od eccitazione) o di origine metabolica (ipoglicemia, ipocorticosurrenalismo). L'elevata frequenza cardiaca, impedendo una corretta valutazione delle pause, non permise di escludere patologie cardiache normalmente caratterizzate da presenza di soffi. Le cardiopatie prese in considerazione furono le seguenti:

- STENOSI POLMONARE
- STENOSI SUBAORTICA
- VERSAMENTO PERICARDICO
- MIOCARDIOPATIA DILATATIVA (forma classica)
- CARDIOMIOPATIA DEL BOXER
- DISTURBI DEL RITMO DA N.d.D.

L'animale venne pertanto sottoposto ad esame elettrocardiografico, in seguito al quale fu rilevata la presenza di un'aritmia ipercinetica interpretata come tachicardia ventricolare (Fig. 1).

Per slantizzare eventuali onde P la velocità di scorrimento della carta venne portata a 100 mm/sec.

Si procedette immediatamente a cardioversione farmacologica con Lidocaina per via endovenosa (Fig. 2), procedendo con il seguente schema:

- 5 mg/kg in bolo lento

- 100 mcg/kg/min per infusione lenta: *utilizzando soluzione salina o Ringer lattato in flacone da 500 ml, togliendo 25 ml di liquido ed aggiungendo 25 ml di Lidocaina 2%, si ottiene una soluzione di Lidocaina 1mg/ml, ovvero 1000 mcg/ml. In un cane di 30 kg viene infusa circa 1 goccia al*

secondo di questa soluzione.

DIAGNOSI DIFFERENZIALE

In relazione al tracciato ottenuto venne esclusa l'ipotesi di **versamento pericardico**, poiché in questo caso si sarebbe dovuto rilevare una riduzione dei voltaggi del comples-

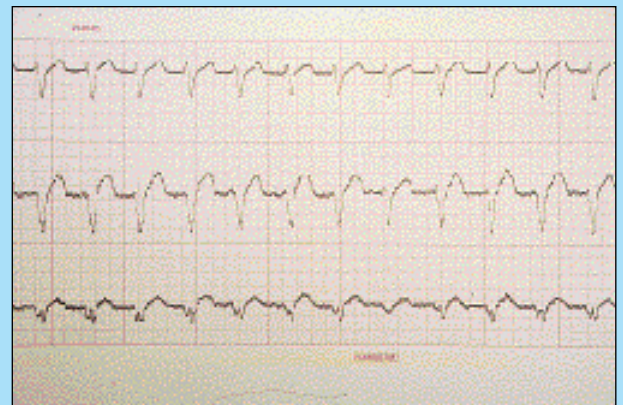

Figura 1 - Tachicardia ventricolare.

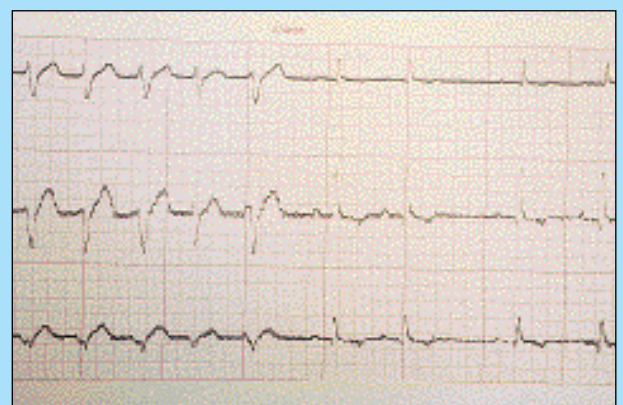


Figura 2 - Cardioversione della tachicardia ventricolare a ritmo sinusale ottenuta con la somministrazione di Lidocaina endovena.

so rapido ventricolare associata ad atriogrammi normali, con eventuale presenza di fenomeni di alternanza elettrica conseguenti alle oscillazioni del cuore all'interno del pericardio ripieno di liquido (swinging heart).

Poco probabile fu considerata anche la **stenosi polmonare**, che solitamente determina all'ECG uno spostamento destrorso più o meno marcato o, comunque, un sovraccarico sistolico destro nelle derivazioni precordiali destre.

La **miocardiopatia dilatativa** provoca invece una distensione delle pareti ventricolari responsabile di fenomeni aritmici: nei soggetti in fase terminale si possono evidenziare raffiche di tachicardia ventricolare in alcuni casi sostenuta.

La **stenosi subaortica**, la cardiopatia congenita più frequente nel Boxer, può provocare nel tempo lesioni miocardiche microischemiche che costituiscono possibili focolai aritmogeni.

La **miocardiopatia del Boxer** è un processo degenerativo del miocardio legato alla proliferazione di tessuto fibrosclerotico (protocollagene III) con compromissione sia del miocardio comune (contrattile) che del miocardio specifico (tessuto di conduzione), con conseguente induzione di fenomeni aritmici. Secondo Harpster (1991) esistono pazienti affetti dalla malattia che possono presentare episodi lipotimici o sincopali legati ad extrasistoli ventricolari, con casi più gravi in cui si evidenzia la presenza di tachicardia ventricolare sostenuta.

INDAGINI COMPLEMENTARI

Stabilizzato il paziente, venne poi eseguito un radiogramma del torace in due proiezioni (ventro-dorsale e latero-laterale) in cui non si rilevarono modificazioni significative della silhouette cardiaca, né furono visibili alterazioni nell'andamento dei vasi polmonari principali (aorta, tronco polmonare, vena cava caudale) né dell'apparato tracheo-bronchiale o presenza di lesioni pleuroparenchimali. Risultò invece molto evidente la presenza di numerose aree radiopache di piccole dimensioni, verosimilmente attribuibili a corpi estranei multipli con distribuzione diffusa a tutto il torace (Fig. 3).

L'origine di tali aree venne chiarita da un ulteriore

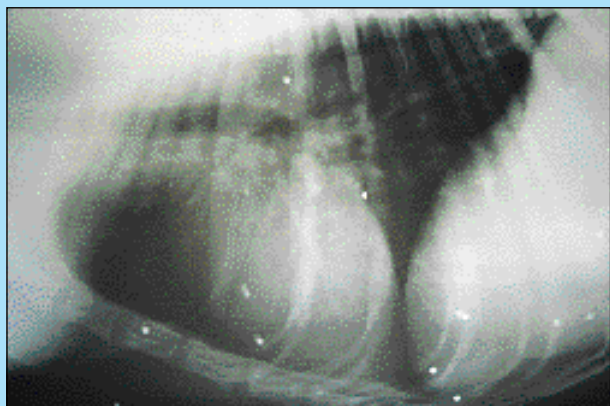


Figura 3 - Radiografia del torace in proiezione latero-laterale: si nota la presenza di numerosi pallini da caccia in diverse zone del torace.

approfondimento dell'anamnesi remota, che rivelò un episodio di ferita da arma da caccia.

Una più attenta valutazione della radiografia permise di rilevare la presenza di margini mal definiti con modesto alone radiopaco in corrispondenza di una delle suddette aree. Tale reperto, visibile sull'ombra cardiaca, fu verosimilmente attribuito ad un artefatto determinato dal rapido movimento del corpo estraneo stesso rispetto ai tessuti circostanti (Fig. 4). Ciò fece supporre la sua localizzazione all'interno del tessuto miocardico, del quale subiva pertanto la ritmica cinesi.

L'esame radiografico permise pertanto di eliminare dalle diagnosi possibili la miocardiopatia dilatativa, caratterizzata radiologicamente da cardiomegalia tetracamereale.

Al contrario, nella cardiomiopatia del Boxer i segni radiografici sono estremamente variabili: non sempre è visibile una cardiomegalia marcata e spesso si riscontrano quadri radiologici del tutto normali anche in pazienti colpiti da morte improvvisa.

Lo studio ecografico mono e bidimensionale permise, infine, di raggiungere una diagnosi precisa.

Nella scansione quattro camere (Fig. 5) fu possibile osservare un'area assottigliata ipocinetica e nettamente iperecogena in corrispondenza della porzione medio infe-

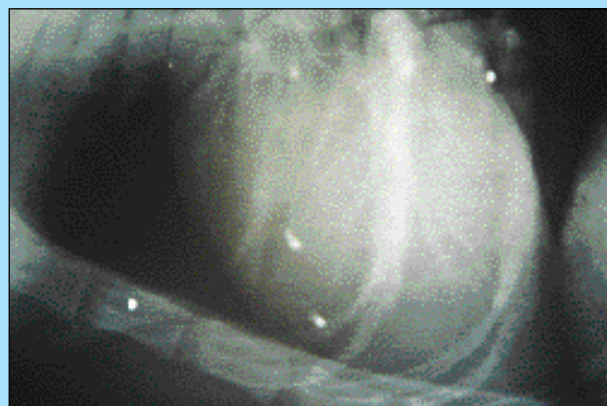


Figura 4 - Particolare della radiografia precedente: il pallino da caccia mostra un'ombra che, suggerendone il rapido movimento, indica che il soggetto si trova in posizione intracardiaca.

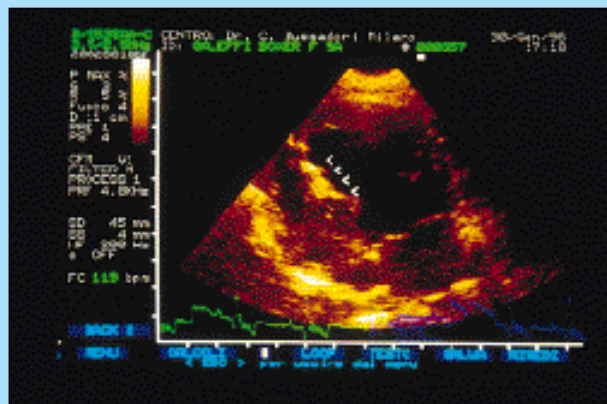


Figura 5 - Ecocardiografia bidimensionale scansione quattro camere: la freccia indica una zona di fibrosi nella porzione inferiore del setto interventricolare dove è localizzato il pallino da caccia.

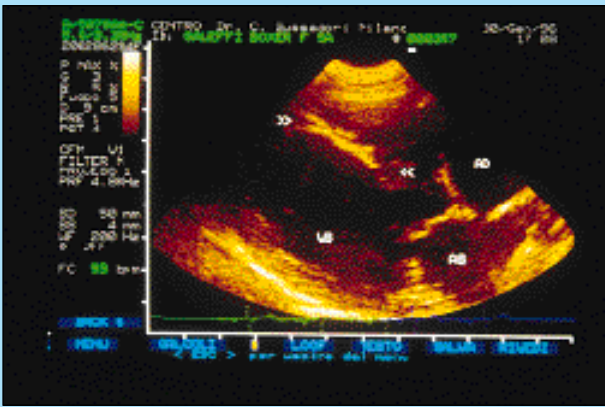


Figura 6 - Ecocardiografia bidimensionale scansione parasternale destra asse lungo: la freccia indica la zona di fibrosi.

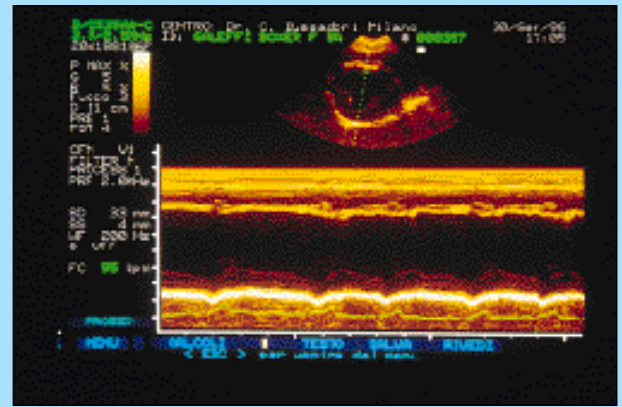


Figura 7 - Ecocardiografia monodimensionale del ventricolo sinistro: ipomotilità del setto interventricolare fibrotico.

riore del setto interventricolare: il medesimo aspetto si rilevò anche in proiezione parasternale destra asse lungo (Fig. 6).

Adottando la metodica monodimensionale lo studio della motilità del ventricolo sinistro confermò la marcata ipocinesia e la mancanza di ispessimento sistolico del setto interventricolare (Fig. 7).

L'iperecogenicità settale in associazione con questa condizione di ipocinesia furono significativi per uno stato di fibrosi localizzata del tessuto miocardico, responsabile dei fenomeni aritmici rilevati.

Esclusa all'ecocardiografia anche la stenosi subaortica, la diagnosi emessa fu di *Tachicardia ventricolare da corpo estraneo intramiocardico*.

La terapia instaurata fu Mexiletina P.O. 15 mg/Kg ogni 8 ore. Il cane venne poi sottoposto a ripetuti esami strumentali tra i quali due monitoraggi elettrocardiografici Holter delle 24 ore, nei quali il soggetto presentò solo alcune extrasistoli ventricolari isolate non accompagnate da alcuna sintomatologia clinica.

Il decesso dell'animale, avvenuto per morte improvvisa

dopo circa un anno, permise di ottenere una conferma autoptica che dimostrò la presenza di un pallino da caccia all'interno del setto interventricolare.

Letture consigliate

- Fox P.R.: Canine myocardial disease. Textbook of canine and feline cardiology, Churchill Livingstone, New York, 467-493.
- Harpster N.K.: Boxer myocardopathy: a review of the long term benefits of antiarrhythmic therapy. Vet. Clin. of N.A., Small Anim. Pract. Vol. 21, 5, 989-1004 1991.
- Fioretti M., Pozza O.: Elementi di ritmologia clinica del cane. Ed. EDI CSV Milano 1986.
- Fox P.R. Cardiologia nel cane e nel gatto. Ed. SBM Noceto 1991
- Tilley L.P.: Essentials of canine and feline electrocardiography. Ed. Lea & Febinger, Philadelphia.
- Tilley L.P., Miller M.S., Smith F.W.K.: Canine and feline arrhythmias: self assessment. Ed. Lea & Febinger, Philadelphia, 1992.
- Costantini M. L'elettrocardiogramma. Ed. McGraw-Hill 1995.
- Edwards N.J. Manuale di elettrocardiografia veterinaria, Ed. SCIVAC 1994.
- Bussadori C., Guarda F.: Atlante di cardiologia dei piccoli animali, Ed. SCIVAC 1994.
- Collet & Le Bobiniec: Electrocardiographie et rythmologie canine, Les Editions du Point Veterinaire, 1990.