

# ASPETTI PARASSITOLOGICI E CLINICI DELLA COCCIDIOSI E DELL'OTOCARIASI DEL FURETTO (MUSTELA PUTORIUS FURO)

LUDOVICA CHIARAVACCINI<sup>1</sup>, CLAUDIA D'AGOSTINO<sup>2</sup>, STEFANIA PERRUCCI<sup>1</sup>

<sup>1</sup> Dipartimento di Patologia Animale, Profilassi ed Igiene degli Alimenti- Facoltà di Medicina Veterinaria, Università di Pisa

<sup>2</sup> Istituto Superiore di Sanità, Roma

## Riassunto

Nel presente studio sono stati esaminati 11 furetti, otto dei quali allevati assieme, appartenenti a privati cittadini residenti nelle province di Livorno e Siena. Gli animali sono stati sottoposti ad analisi copro-parassitologiche e ad un esame microscopico del cerume auricolare. Due furetti sono risultati parassitati da coccidi; precisamente da uno dei due animali è stata isolata la specie *Eimeria furonis*, mentre il secondo animale è risultato infetto da *Isoospora laidlawii*. Nonostante i coccidi del furetto siano generalmente considerati responsabili di forme pauci-sintomatiche, le nostre osservazioni conducono a non sottovalutare le infezioni sostenute da queste due specie.

All'esame del cerume auricolare, gli otto furetti conviventi sono risultati tutti parassitati da *Otodectes cynotis*; uno solo di essi però presentava una forma clinica evidente. Questi dati confermano i risultati ottenuti in studi precedenti riguardo l'elevata frequenza di forme asintomatiche dell'otocariasi del furetto.

## Summary

*In the present study 11 private ferrets have been examined, eight of which bred together, coming from the areas of Leghorn and Siena. The animals have been subjected to parasitological analysis of faecal samples and to microscopic exam of the ear-wax. Two ferrets resulted infected by coccidia; in particular in one of these two ferrets the species Eimeria furonis was isolated, while the other was found infected by Isoospora laidlawii. Although coccidia have rarely been reported as a cause of clinical disease in ferrets, our observations suggest that these specific infections must not be underestimated.*

*The exams of auricular wax revealed that all the eight ferrets bred together were infested by Otodectes cynotis but, only one of them showed a clinical disease. Our data confirm the high frequency in ferrets of asymptomatic infestations caused by this mite species reported in literature.*

## INTRODUZIONE

Il furetto (*Mustela putorius furo*) è una specie animale utilizzata dall'uomo a scopi venatori da lungo tempo: esso infatti era considerato ottimo cacciatore nella Roma imperiale e nel mondo arabo all'epoca di Maometto; per lo stesso motivo la sua presenza era molto frequente anche nelle case signorili europee del XVI secolo. Ancora, da molto tempo esso viene usato per la caccia al coniglio selvatico in Sicilia<sup>1</sup>. Il furetto è stato anche molto utilizzato come animale da laboratorio<sup>1</sup>.

Oggi questa specie ha conquistato un suo spazio fra gli animali da compagnia, riscuotendo un successo inaspettato.

L'incremento allevatoriale, gli scambi commerciali, l'affollamento dei ricoveri e, soprattutto, il suo impiego come animale da compagnia, possono pertanto consentire una maggiore diffusione delle malattie infettive e infestive del furetto e

la possibile trasmissione, nel caso di patogeni comuni, di queste malattie dal furetto ad altre specie domestiche. Sebbene attualmente sia stata segnalata soltanto la trasmissione di virus influenzali (*Orthomyxovirus*) dal furetto alla specie umana<sup>2</sup>, numerose malattie che possono interessare il furetto sono zoonosi; pertanto, questo "nuovo" animale da compagnia potrebbe rappresentare una ulteriore fonte di rischio sanitario per l'Uomo. Infatti i mustelidi possono essere portatori, spesso asintomatici, di salmonellosi, campylobatteriosi e tubercolosi<sup>2</sup>; come tutti i mammiferi, i furetti sono poi sensibili al virus della rabbia. Tra le parassitosi, alcuni dermatofiti che interessano questa specie, tra i quali soprattutto *Tricophyton mentagrophytes* e *Microsporum canis*, sono patogeni anche per l'uomo<sup>2-3</sup>; le parassitosi sostenute da *Ancylostoma* sp., *Cryptosporidium* sp., *Toxocara cati* e *Dipylidium caninum*, segnalate spesso nel furetto, possono anche esse costituire una fonte di rischio per l'uomo e per altri animali da compagnia<sup>2-3-4</sup>. Molte di queste malattie, tra le quali soprattutto la criptosporidiosi, hanno assunto oggi una notevole importanza sociale a seguito della diffusione delle sindromi immunodepressive<sup>3-4</sup>.

<sup>1</sup> "Articolo ricevuto dal Comitato di Redazione il 1/12/2002 ed accettato per pubblicazione dopo revisione il 1/4/2003".

Ancora oggi, però, alcune patologie del furetto risultano poco conosciute dal punto di vista eziopatogenetico e clinico; tra queste può essere inclusa quella coccidica<sup>3-5</sup>. Infatti, nonostante le specie coccidiche ad oggi riportate nel furetto, *Iso-spora laidlawii*, *I. putorii*, *Eimeria ictidea* ed *E. furonis*, siano da tempo ritenute responsabili di forme patologiche intestinali, recentemente è stato descritto da Williams e collaboratori (1996) un caso di coccidiosi a localizzazione biliare. Gli Autori non sono giunti ad una sicura identificazione della specie in causa, ma hanno ipotizzato che si potesse trattare di *E. furonis* per la somiglianza morfometrica delle oocisti di questa specie con quelle osservate istologicamente all'interno delle cellule epiteliali della cistifellea, dei dotti biliari o libere nel lume di tali strutture.

La coccidiosi può costituire un grave problema economico soprattutto per gli allevamenti intensivi, in quanto la gravità della malattia si accentua in caso di condizioni igienico-sanitarie ed alimentari non adeguate. Infatti le forme sintomatiche, lievi o assenti nei soggetti adulti e in buone condizioni sanitarie, possono essere gravi nei giovani animali ed in adulti sottoposti a fattori stressanti di qualsiasi tipo. In questi casi si riscontra diarrea acquosa o emorragica, anemia e apatia<sup>2-3</sup>.

Sebbene più nota rispetto alla coccidiosi, l'otocariasi del furetto presenta degli aspetti non ancora completamente chiariti. Si tratta di una malattia sostenuta da *Otodectes cynotis*; la stessa specie è anche responsabile delle otoacariasi del cane e del gatto; esso si localizza nel meato acustico esterno determinando l'insorgenza di otiti caratterizzate dalla presenza di cerume color cioccolato<sup>3-7-8</sup>. Nel furetto la malattia si presenta spesso in forma scarsamente sintomatica oppure può essere responsabile di prurito nella regione auricolare con scuotimento della testa da parte degli animali infestati. Più raramente possono essere osservati torcicollo e movimenti in circolo, spesso dovuti a otite media<sup>3-7</sup>. La malattia è comunque frequentemente complicata da batteri e miceti di irruzione secondaria. Pochi autori si sono interessati di valutare la possibilità di una trasmissione crociata di *O. cynotis* tra le diverse specie animali ospiti e, sebbene in alcuni studi sperimentali non sia stato possibile il trasferimento dell'acaro dal furetto al cane<sup>7</sup>, in coltivazioni in vitro è stato dimostrato che esemplari di *O. cynotis* raccolti da gatto, cane e furetto sono identici dal punto di vista morfologico e biologico<sup>7</sup>. È stato anche osservato che gli acari possono nutrirsi in vitro su materiale epidermico ottenuto da varie specie di carnivori, indipendentemente dalla specie animale da cui essi sono stati isolati<sup>7</sup>. Per quanto di comune osservazione, ancora oggi non sono disponibili dati sulla prevalenza dell'otocariasi del furetto.

In virtù della crescente importanza e diffusione di questa specie come animale da compagnia, tenuto conto che le malattie del furetto sono ancora poco conosciute e che alcune di esse possono essere causa di patologie gravi, è parso opportuno approfondire alcuni casi clinici che abbiamo avuto modo di esaminare.

## MATERIALI E METODI

Nel corso del nostro studio sono stati esaminati 11 furetti (*Mustela putorius furo*), otto dei quali allevati assieme; tutti gli animali appartenevano a privati cittadini residenti nelle province di Livorno e Siena.

Tre degli animali oggetto della nostra indagine presentavano una sintomatologia a carico dell'apparato gastrointestinale, caratterizzata da diarrea profusa con emissione di feci di colore chiaro. Uno dei furetti appartenente al gruppo degli animali allevati insieme, invece, accusava prurito auricolare testimoniato dai ripetuti tentativi di grattarsi le orecchie.

Da tutti gli animali sono stati prelevati campioni fecali sottoposti ad analisi parassitologica utilizzando la tecnica di flottazione con soluzione satura di cloruro di sodio (NaCl). Le feci dei soggetti risultati positivi per la presenza di coccidi sono state stemperate in una soluzione di bicromato di potassio ( $K_2Cr_2O_7$ ) al 2,5% e poste in piastre Petri in strato sottile, a temperatura ambiente (20°-22°C) ed al buio, al fine di ottenere la sporulazione delle oocisti. Le piastre sono poi state controllate quotidianamente per determinare il tempo di sporulazione. Le oocisti sporulate sono state quindi esaminate al microscopio ottico (40 e 100X) e le dimensioni valutate con un oculare micrometrico.

Il soggetto con prurito auricolare è stato sottoposto ad un esame microscopico del cerume auricolare raccolto dal condotto uditivo con un tampone sterile. Al medesimo esame sono stati sottoposti anche gli altri sette furetti conviventi ed uno solo dei rimanenti tre animali oggetto del nostro studio. Gli acari sono stati isolati allo stereo-microscopio con l'aiuto di un ago, fissati in alcool a 70°, montati su vetrino con il liquido di Hoyer ed osservati al microscopio ottico dopo una settimana. Anche in questo caso, i dati metrici sono stati valutati con un oculare micrometrico.

## RISULTATI

All'esame coprologico due degli 11 animali esaminati sono risultati positivi per la presenza di oocisti coccidiche. Morfologicamente le oocisti isolate sono risultate diverse nei due animali.

Le oocisti isolate da uno dei due animali positivi (Fig. 1) sono risultate di forma subsferica, talvolta sferica, di  $13,8 \mu m \pm 0,7$  di lunghezza e  $13 \mu m \pm 1,36$  di larghezza ( $n=10$ ). La doppia parete delle oocisti è liscia e consta di uno strato esterno, di spessore maggiore ma di colore molto chiaro tanto da essere quasi impercettibile, ed uno interno, più sottile e di colore ocra; essa misura in media  $1,3 \mu m \pm 0,27$ . Il micropilo è assente. Nelle oocisti immature lo spazio interno è quasi completamente occupato dallo sporonte costituito da grosse granulazioni. Dopo un tempo di sporulazione pari a tre-quattro giorni, questo coccidio è risultato appartenere al genere *Eimeria*, per la presenza di quattro sporocisti contenenti ciascuna due sporozoiti (Fig. 2).

La sporocisti ha forma ellittica, allungata ad un polo, talvolta globosa; essa misura in media  $7 \mu m \pm 2,7$  di lunghezza  $\times$   $3,5 \mu m \pm 0,36$  di larghezza. È presente un residuo sporocistico.

Gli sporozoiti hanno forma a virgola, con un polo acuto ed un polo ottuso, e nucleo centrale; essi misurano  $4,17 \mu m \times 1,39 \mu m$  di lunghezza e  $1,6 \mu m \times 1,36 \mu m$  di larghezza e si dispongono longitudinalmente all'interno delle sporocisti, con i poli acuti rivolti tutti verso lo stesso lato.

Dopo sporulazione pari a 6-8 giorni, la specie isolata dal secondo animale positivo è risultata appartenere al genere *Iso-spora*, per la presenza di due sporocisti contenenti quattro sporozoiti ciascuno (Fig. 3). Le oocisti sono di forma ovoida-

le e misurano  $36,3 \mu\text{m}$  di lunghezza e  $29,7 \mu\text{m}$  di larghezza ( $n=10$ ). La doppia parete ha uno spessore pari a  $3,3 \mu\text{m}$  e consta di due strati. Il micropilo ed il residuo oocistico sono assenti. Le sporocisti ellittiche misurano in media  $21,5 \mu\text{m} \times 16,5 \mu\text{m}$ . All'interno delle sporocisti, gli sporozoit sono avvolti da granuli di media grandezza che costituiscono il residuo sporocistico; essi hanno forma allungata ad un polo e larga al polo opposto.

Da tutti i tamponi auricolari sono stati isolati acari adulti di entrambi i sessi, uova e forme immature. Il maschio adulto, di dimensioni sempre inferiori rispetto alla femmina, misura in media  $315 \mu\text{m}$  di lunghezza e  $259 \mu\text{m}$  di larghezza; il corpo ha forma irregolare in cui si può riconoscere una regione anteriore più ampia ed una posteriore che tende a restringersi gradualmente. Nella regione ventrale, lateralmente all'ano e localizzati in posizione terminale, sono presenti un paio di ventose copulatrici, mentre più anteriormente è visibile l'apparato riproduttore. Tutti gli arti, composti ciascuno da sei segmenti, sono muniti di pretarso giuntato sormontato da un pulvillo.

La femmina adulta (Fig. 4) presenta un corpo di forma ovale lungo in media  $412 \mu\text{m}$  e largo  $284 \mu\text{m}$ . Ventralmente è visibile l'apertura vulvare costituita da una fessura trasversale. Le uova sono ellittiche e misurano  $160-200 \mu\text{m}$  di lunghezza.

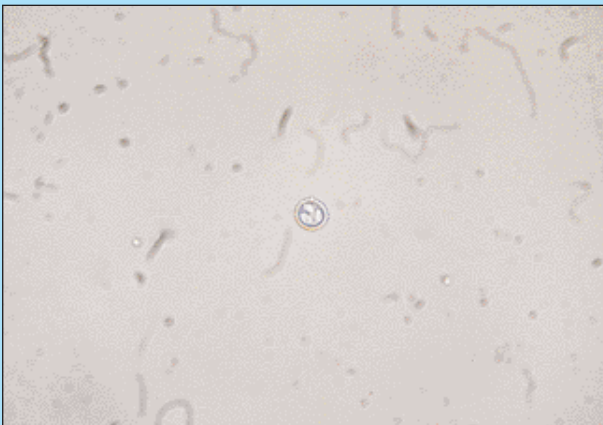


FIGURA 1 - Oocisti di *Eimeria furonis* (40X).

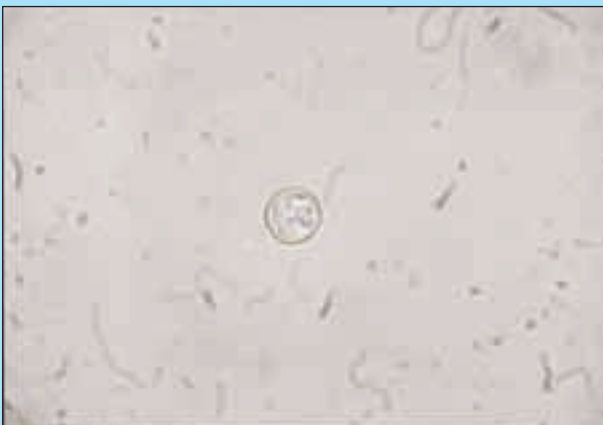

FIGURA 2 - Oocisti sporulata di *Eimeria furonis* in cui sono visibili le sporocisti e gli sporozoit (100X).

## DISCUSSIONE

Le specie del genere *Eimeria* riportate nel furetto sono *E. ictidea* ed *E. furonis*, entrambe descritte da Hoare nel 1927<sup>6</sup>.

La prima presenta delle oocisti di  $23 \mu\text{m}$  di lunghezza e  $17,5 \mu\text{m}$  di larghezza; spesso esse mostrano un micropilo. Gli sporonti, di forma sferica, misurano  $15 \mu\text{m} \times 12 \mu\text{m}$ . La sporulazione avviene dopo 3 giorni. Non è presente il residuo oocistico. Le sporocisti ovoidali di  $11,5 \mu\text{m} \times 6,5 \mu\text{m}$ , includono un residuo sporocistico finemente granulare e due sporozoit vermiformi. Questi hanno nucleo centrale ed un corpo refrattile ovalare al polo ottuso<sup>6</sup>.

*E. furonis* presenta oocisti subsferiche di  $11-14 \mu\text{m}$  di lunghezza e  $10-13 \mu\text{m}$  di larghezza che non presentano il micropilo. Gli sporonti hanno un diametro di  $9,6 \mu\text{m}$ . È presente un residuo sporocistico costituito da granuli sparsi. Le sporocisti misurano  $8 \mu\text{m} \times 4 \mu\text{m}$  e sono appuntite ad un polo. Gli sporozoit hanno forma a virgola, con nucleo centrale e un vacuolo all'estremità più ampia<sup>6</sup>.

Da questo confronto morfometrico abbiamo escluso che la specie di questo genere da noi isolata possa essere identificata con *E. ictidea*, perché questa ha oocisti e sporocisti di dimensioni maggiori e presenta un piccolo micropilo, mai riscontrato nei nostri campioni. Al contrario, per le analogie riscontra-

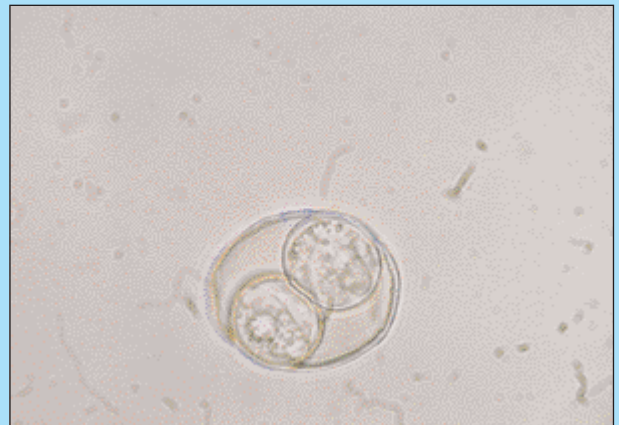


FIGURA 3 - Oocisti sporulata di *Isospora laidlawii* in cui sono visibili due sporocisti contenenti ciascuna quattro sporozoit (100X).

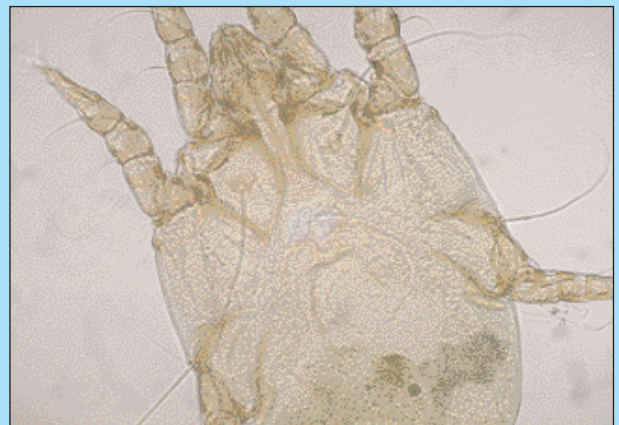

FIGURA 4 - Femmina adulta di *Otodectes cynotis* (40X).

te nelle caratteristiche morfometriche, la specie da noi isolata può essere identificata con *E. furonis*.

Il secondo coccidio isolato, appartenente al genere *Isospora*, è identificabile con *I. laidlawii*, descritta da Hoare nel 1927<sup>6</sup>. *I. laidlawii* presenta infatti oocisti ovoidali che misurano 34 µm di lunghezza e 29 µm di larghezza e non è presente un residuo oocistico. Le sporocisti ellittiche misurano 20,8 µm × 14,4 µm. Gli sporozoitii hanno nucleo centrale e sono appuntiti ad una estremità rivolta in tutti verso uno stesso polo della sporocisti<sup>6</sup>.

È stata esclusa la specie *I. putorii*<sup>6</sup> di cui si conosce solo la dimensione delle sporocisti (7-12 µm × 6-8 µm), che risultano però di dimensioni notevolmente inferiori a quelle osservate nella specie da noi isolata.

Per le caratteristiche morfometriche, l'acaro isolato dal cerume auricolare di tutti i soggetti esaminati è stato identificato con la specie *Otodectes cynotis*.

## CONCLUSIONI

I coccidi appartenenti ai generi *Eimeria* ed *Isospora* sono protozoi la cui diffusione risulta elevata soprattutto quando gli animali sensibili sono tenuti a stretto contatto, come nel caso di allevamenti e negozi. Gli animali si infettano ingerendo le oocisti sporulate (mature) presenti nell'ambiente. A livello intestinale gli sporozoitii fuoriescono dalla sporocisti ed invadono l'epitelio della mucosa enterica replicandosi dapprima asessualmente, ciascuna specie presentando un numero specifico di generazioni asessuate, quindi segue la riproduzione sessuata con la formazione di *macrogameti* femminili e *microgameti* maschili che unendosi danno origine alle oocisti. In seguito ad infezione sperimentale, il periodo prepatente, cioè il periodo che intercorre tra l'ingestione delle oocisti e l'eliminazione delle oocisti da parte del soggetto infetto, è risultato essere di 6 giorni per *E. furonis*<sup>6</sup>. Le diverse specie hanno anche un differente tropismo verso particolari tratti della mucosa enterica. Infatti, *E. ictidea* si localizza solo nell'intestino tenue, *E. furonis* interessa sia il tenue che il retto, mentre di *I. laidlawii* non si conosce l'esatta sede di localizzazione<sup>5-6</sup>.

La patogenicità dei coccidi è molto variabile, essendo responsabili sia di forme pauci-sintomatiche o asintomatiche, che di gravi enteriti, con diarrea e malassorbimento. *E. furonis* raramente è stata riportata come causa di sintomatologia clinicamente manifesta nel furetto domestico (*Mustela putorius furo*)<sup>5-6</sup>. Nonostante le oocisti di coccidi del genere *Isospora* siano un reperto comune nelle feci di furetti tra le sesta e la sedicesima settimana di vita, *I. laidlawii* non è stata più riportata dopo la descrizione fatta da Hoare nel 1927<sup>6</sup>.

Entrambi gli animali risultati infetti in questo studio presentavano una sintomatologia a carico dell'apparato gastroenterico con diarrea; pertanto, le nostre osservazioni conducono a non sottovalutare le infezioni sostenute da queste due specie coccidiche. In particolare, nel furetto infetto da *E. furonis* la malattia era caratterizzata da addome teso e dolente, diarrea mucosa e scarso appetito e si è risolta solo dopo due cicli di trattamento terapeutico con Sulfametopirazina (Vetkelfizina®, CENTRALVET-VETEM) somministrata per os al dosaggio di 0,1 ml/kg di peso, pari a 30 mg/kg di principio attivo, per sei giorni consecutivi.

L'analisi del materiale raccolto con i tamponi auricolari da-

gli otto furetti conviventi ha consentito di evidenziare che essi erano tutti affetti da otocariasi sostenuta da *O. cynotis*. Si tratta di un acaro parassita obbligato ad un solo ospite che predilige localizzarsi nel meato acustico esterno e, più raramente, in altre regioni corporee del proprio ospite<sup>3-7-8</sup>. Secondo alcuni autori questo acaro si nutre di cellule epidermiche e di altri componenti epiteliali<sup>7</sup>, mentre secondo altri autori esso si nutre di sangue e linfa<sup>8</sup>. Il ciclo biologico di questo parassita include uova, larve, ninfe, maschi adulti e femmine adulte e si completa in 18-28 giorni. Solo le forme adulte presentano dimorfismo sessuale, infatti il maschio adulto è lungo 274-362 µm, ha un corpo quasi trapezoidale con due lobi posteriori molto ridotti; esso presenta inoltre un paio di ventose copulatrici ventrali. La femmina adulta, invece, è ovoidale, lunga 345-451 µm e presenta un'apertura vulvare trasversale e ventrale<sup>7</sup>. Anche se l'acaro compie il suo intero ciclo biologico sul proprio ospite, può rimanere vivo e infestante nell'ambiente per periodi relativamente lunghi; pertanto, la trasmissione dell'infestazione si può realizzare sia per contatto diretto fra individuo sano e malato, specialmente da madre a figlio durante l'allattamento, sia tramite alcuni oggetti d'uso comune o le stesse persone che accudiscono gli animali<sup>3-7-8</sup>. Degli otto furetti risultati positivi solo uno presentava una forma clinicamente evidente, confermando i dati bibliografici riguardo l'alta frequenza di forme asintomatiche di questa patologia<sup>2-3-7</sup>. Nel soggetto sintomatico la malattia si è risolta dopo trattamento con un'associazione di tiabendazolo, neomicina solfato e desametazone per uso topico (Tresaderm®, MERIAL) somministrato nelle orecchie per un periodo di una settimana.

Dalla letteratura consultata è emerso che altri protocolli terapeutici si sono dimostrati efficaci per la terapia della coccidiosi e dell'otocariasi del furetto<sup>2</sup>.

## Parole chiave

Furetto, *Mustela putorius furo*, coccidiosi, *Eimeria furonis*, *Isospora laidlawii*, otite, *Otodectes cynotis*.

## Key words

Ferret, *Mustela putorius furo*, coccidiosis, *Eimeria furonis*, *Isospora laidlawii*, otitis, *Otodectes cynotis*.

## Bibliografia

1. Croce A.: Anatomia e Fisiologia, Alimentazione e Allevamento, Medicina e Chirurgia, Tabelle e Protocolli Terapeutici del Furetto. In: Animali Esotici da Compagnia. Poletto Editore, Milano-Italia, Capitolo 1, 2002, pp 2-21.
2. Gabrish K.: Furetti e Mustelidi. In Gabrish, K e Zwart P "Medicina e chirurgia dei nuovi animali da compagnia". Vol. 2° "Roditori e piccoli mammiferi". Edizione italiana a cura di Paolo Zucca e Mauro Delogu, UTET, Torino, 2001.
3. Perrucci S.: Parassiti e Malattie Parassitarie. In: Animali Esotici da Compagnia. Poletto Editore, Milano-Italia, Capitolo 3, 2002, pp 158-178.
4. Rossi G. e Perrucci S.: Antropozoonosi e Zooantropozoonosi. In: Animali Esotici da Compagnia. Poletto Editore, Milano-Italia, Capitolo 30, 2002, pp 725-734.
5. Williams B., Chimes M., Gardiner C.: Biliary coccidiosis in a ferret (*Mustela putorius furo*). *Veterinary Pathology* 33: 437-439, 1996.
6. Pellerdy L.P.: Coccidia and coccidiosis. Second edition. Ed by V. P. Parey. Berlin, 1974, pp 648-652.
7. Sweatman G.K.: Biology of *Otodectes cynotis*, the ear canker mite of carnivores. *Canadian Journal of Zoology* 36: 849-862, 1958.
8. Wrenn W.J.: Immune response to mange mites and chiggers. In: The immunology of host-ectoparasitic arthropod relationships. Ed by S. K. Wikel, CAB International, Regno Unito, 1996, pp 269-270.